

Hygienemanagement in der V.A.C.[®]-Therapie

Hygiene management in V.A.C.[®] Therapy

Abstract

In the field of surgery, vacuum sealing is an established treatment procedure for acute and chronic wounds. This method unites the possibility of placing an occlusive dressing with the advantages of vacuum application. The resulting accelerated healing process shortens treatment time and leads to cost-efficiency. It can be applied on an out- or in-patient basis.

In terms of hygiene, VAC represents progress in preventing wound infections, when expertly performed and hygienically correctly applied with knowledge of the risks involved. During treatment, close attention must be paid to early signs of infection.

Zusammenfassung

Die Vakuumversiegelung hat sich als Behandlungsverfahren akuter und chronischer Wunden im gesamten chirurgischen Fachbereich etabliert. Die Methode vereint die Möglichkeit des Okklusivverbands mit den Vorteilen der Vakuumapplikation. Der beschleunigte Heilungsprozess verkürzt die Behandlungsdauer und führt zu Kosteneffizienz. Die Anwendung kann ambulant oder stationär erfolgen.

Die VAC stellt unter hygienischen Gesichtspunkten einen Fortschritt in der Infektionsprävention von Wunden dar, wenn die Methode beherrscht und bei Kenntnis der Risiken hygienisch korrekt angewendet wird. Unter der Behandlung muss besonders auf frühe Infektionszeichen geachtet werden.

Schlüsselwörter: Vakuumversiegelung, Infektionsprävention, Wundmanagement, Verbandwechsel, Patientenpflege

Text

Verfahren der Vakuumversiegelung

Die Methode der Vakuumversiegelung basiert auf einer okklusiven Wundbehandlung mit Sog-Ableitung über einen extern oder intern drainierten Schwamm. Das Wunddefektareal wird zur Aufrechterhaltung des Vakuums unter Erhalt eines feuchten Wundmilieus mit einer Polyurethan-Folie abgeklebt. Als Schwamm dient entweder ein Polyurethan-Schaum (sezernierende, infektiöse, tiefe Wunden, Porengröße 0,4-2 mm) oder ein Polyvinylalkohol-Schaum (oberflächliche Wunden, empfindliche Strukturen, Porengröße 0,4-4 mm). Die Drainage wird extra- oder transkutan ausgeleitet. Die schonendere extrakutane Ableitung aus dem Wundbett kann durch eine spezielle Folienklebetechnik oder das patentierte T.R.A.C.[®]-System mit Pad erfolgen. Eine Vakuumpumpe erzeugt den zur Behandlung nötigen Unterdruck (beim Polyvinylalkohol-Schwamm bis zu 300-600 mm Hg bzw. 40-80 kPa) [10].

Die Vakuumversiegelung wird seit 1987 therapeutisch zunächst bei akuten und chronischen Weichteilinfektionen vorwiegend bei traumatologischen Patienten eingesetzt. Später erfolgte eine Indikationserweiterung auf die Behandlung von traumatischen Defektwunden und offenen Frakturen [8], [9], [2]. Seitdem Pumpensysteme mit epikutaner Drainage verfügbar sind, ist auch eine ambulante Behandlung möglich. In den letzten Jahren konnten im Rahmen der Entwicklung computergesteuerter Geräte mit verbesserten Applikationstechniken (Schwämme, Folien) Indikationserweiterungen für Sternotomiewunden und plastisch-chirurgische Eingriffe vorgenommen werden [1], [4]. Eine Besonderheit ist der Einsatz zur Defektdeckung/Narbenbildung sowie der plastischen Versorgung durch defektauffüllendes Granulationsgewebe insbesondere bei chronischen Wunden (wundkonditionierende Effekte über den verstärkten Aufbau von Granulationsgewebe [12], [5]). Die Vakuumversiegelung wird auch in Kombination mit Hauttransplantaten und Lappenplastiken angewendet, wobei die Vorteile hierbei in der Verminderung heilungsverzögernder Scherkräfte und der Vermeidung

Georg Daeschlein¹
Axel Kramer¹

1. Institut für Hygiene und
Umweltmedizin der Ernst
Moritz Arndt Universität,
Greifswald, Deutschland

dung von Hämatomen/Seromen liegen. Auch die Transplantatverankerung in anatomisch schwierigen Regionen ist mittlerweile eine wichtige Indikation der Methode [14], [11].

Wirkungsweise

Über die Schwämme übt das Vakuum eine Sogwirkung [3], [6] auf die Wunde aus. Der Polyvinylalkohol- oder Polyurethan-Schwamm nimmt die Wundsekrete auf, die sofort wieder abgeleitet werden. Die Drainagekapazität ist nahezu unbegrenzt. Die Adhäsion von Schwamm an der Wundoberfläche regt die Produktion von Granulationsgewebe an. Eine infektionspräventive Wirkung entsteht dadurch, dass die Bildung infektionsfördernder Sekretansammlungen durch die ständige Ableitung vermieden und damit Erregern das notwendige Substrat zur Vermehrung bis zu infektionsrelevanten Dosen genommen wird.

Eine zusätzliche Möglichkeit der Infektionsbekämpfung/Prävention besteht in der sog. Instillationsversiegelung [7], [16]. Hierbei werden in den Schwamm alternierend antiseptische Lösungen eingebracht und nach definierter Einwirkdauer wieder abgesaugt, eine Methode, die bisher vorwiegend zur Behandlung akuter Wundinfektionen im orthopädisch-chirurgischen Bereich eingesetzt wird.

Die Synergieeffekte zwischen Okklusivverband und Vakuum führen zu folgenden Wirkungen [13], [2]:

- Verbesserte Wundkontraktion
- Wundödemreduktion
- Durchblutungsverbesserung
- Beschleunigung der Granulationsphase
- Reduktion der Bakterienbesiedelung bzw. Vermeidung erneuter Kontamination
- verstärkte Gefäßneubildung

Unter hygienischen Gesichtspunkten liegen die wichtigsten Vorteile der V.A.C.[®]-Therapie in einem im Vergleich zu konservativer Behandlung verminderten Infektionsrisiko auf Grund des selteneren und kontaminationssicheren Verbandwechsels und der weniger "offenen" Wundoberfläche durch Schwamm und Okklusion.

Hygiene-Praxis bei V.A.C.[®]-Therapie

Die Anordnung des Systems obliegt dem Arzt, ebenso die Erstanlage. Die nachfolgenden Verbandwechsel einschließlich Kontrolle von effizienter Drainage, Steckverbindungen und Wundzustand können an geschultes Pflegepersonal delegiert werden [15].

Je mehr manuelle Tätigkeiten beim Verbandwechsel anfallen, desto größer ist das Infektionsrisiko und umso mehr muss hygienegerechtes Handeln diesen Risiken entgegenwirken. Beim V.A.C.[®]-System als geschlossenem Wundbehandlungsverfahren beschränkt sich das Kontaminationsrisiko hauptsächlich auf die Positionierungsphase (Schwämme einlegen) und die Entfernung bzw. den Wechsel des Schwamms. Beim Wundmanagement darf

es allerdings nicht unter dem Eindruck eines sicheren Verfahrens zum Nachlassen der Vigilanz z. B. mit Übersehen früher Infektionszeichen kommen. Bei allen Vorzügen kann die Hygienesicherheit nur gewährleistet werden, wenn das System richtig angewendet wird, was bedeutet, dass die allgemeinen Hygieneregeln ebenso wie spezielle auf das Produkt zugeschnittene Schutz-Maßnahmen konsequent eingehalten werden. Voraussetzung hierfür ist die Kenntnis der Basis- und der speziellen Hygiene, vergleichbar z.B. dem Umgang mit Spül/Saug-Drainagesystemen.

Patienten-Vorbereitung

Vor Anlage des Systems muss der Patient richtig gelagert werden, d. h. es muss eine ungehinderte Wundbeurteilung und Verbandanlage ermöglicht werden. Außerdem muss für ausreichende Analgesie und Stressprophylaxe gesorgt werden, weil jede neue bzw. zwischenzeitliche Verbandanlage für den Patienten eine Ausnahmesituation bedeutet und zu Stress mit allen Folgen für die Wundheilung führen kann. Zur Schmerzlinderung besteht im Rahmen des Verbandwechsels die Möglichkeit, vor Entfernung des Schaumverbands ein gut wundverträgliches Lokalanästhetikum in die Wunde zu instillieren.

Gerätepositionierung

Das Gerät sollte unter Verwendung der im Gerät integrierten Fixierungen unterhalb des Wundniveaus angebracht werden (Nutzung des natürlichen Gefälles). Wegen Kontaminationsgefährdung soll das Gerät (auch zwischenzeitlich) nicht auf den Boden gestellt werden.

Start der Behandlung: Nach Inbetriebnahme des Geräts mit Kontraktion des Schaumverbands sollten sich im Folienverlauf keine größere Faltenbildung zeigen und auf die Haut möglichst wenig Zug ausgeübt werden. Zur Entlastung darf ein zu straff angelegter Folienteil mit der Pinzette angehoben und eingeschnitten werden. Danach muss dieser Bereich mit einer neuen Folie abgedichtet werden.

Schutz der umgebenden Haut

Besondere Beachtung erfordert das die Wunde umgebende Hautgebiet. Die Entfernung des Folienverbands sollte vorsichtig, langsam und bei gleichzeitiger Erzeugung eines Gegendrucks erfolgen. Die Folie muss an den Verbandmaterialien und Hautarealen ohne Spannung anmodelliert werden. Beim Aufbauen des Sogs führt eine zu straffe Fixation leicht zu Hautschäden mit Infektionsgefährdung. Bei bereits vorgeschädigter Haut werden besondere Ansprüche an die Wundversorgung gestellt. Immer wenn mit dem Austritt von Sekret aus dem Wundbereich zu rechnen ist (häufig im Bereich des Abdomens), kann es zu ausgedehnter Hautschädigung durch vor allem längeren (Stunden) Sekret-Hautkontakt kommen. Hier sollten Hydrokolloidaufgaben mit dem System kombiniert oder das V.A.C.[®]-Gel verwendet werden. In jedem Fall ist eine

Unterwanderung der Folie durch Sekrete zu vermeiden. Zur Einsparung eines kompletten Verbandwechsels kann in bestimmten Fällen der unterwanderte bzw. undichte Folienteil ausgeschnitten und das betreffende Segment neu angelegt werden.

Wechselintervalle und Kontrollfunktionen

Die Wechselintervalle der Schwämme können bei unkompliziertem Verlauf bis zu 6 d betragen; bei infizierten Wunden können sie mehrmals täglich indiziert sein. Die Einwegauffangbehälter werden bei gefülltem Zustand gewechselt [15].

Die regelmäßige und unter Krankenhausbedingungen mehrmals täglich zu erfolgende Kontrolle der Verband- und Drainageverbindungen ist unerlässlich.

Unbedingt zu vermeiden sind Sekretstau, Dislokationen, Abknickungen und jegliche Ausübung von Zug.

In regelmäßigen Abständen müssen der Wundzustand, die Wundumgebung, die Exsudatförderung (Aussehen, Farbe etc.) und das Befinden des Patienten dokumentiert werden.

Durchführung des Verbandwechsels

Prinzipiell unterscheiden sich die Hygienemaßnahmen des Verbandwechsels bei V.A.C.[®]-Therapie nicht von denen bei sonstigen Wundbehandlungen, d. h.

- während des Verbandwechsels möglichst keine Anwesenheit sonstiger Mitarbeiter im Raum
- Flächendesinfektion des Verbandwagens vor dem Einsatz
- vor Verbandwechsel alle benötigten Utensilien zusammenstellen und Verbandwagen richten
- vor Materialzusammenstellung hygienische Händedesinfektion
- Teilnahme am Verbandwechsel festlegen (je nach Wundverhältnissen 1 oder 2 Personen)
- Verband und Folie direkt in Abwurfbehälter mit Deckel entsorgen
- Wunde inspizieren

- bei Non-Touch Technik sind einfache chirurgische Maßnahmen auch ohne Anlegen steriler Handschuhe möglich (z.B. erweiterte Inspektion mit Pinzette und Schwamm- oder Fädenentfernung). Vor weitergehenden chirurgischen Maßnahmen (z. B. Inzision) nach hygienischer Händedesinfektion sterile Handschuhe anlegen
- falls Schwamm entfernt wurde, neuen Schwamm (passend aseptisch zugeschnitten) einpassen
- Ableitungsschlauch mit Gelstreifen oder Stomapaste abdichten und fixieren
- neue Folie anpassen und Wunde verschließen, Drain konnektieren
- nach Beendigung der Maßnahmen Handschuhe in Abwurf entsorgen und hygienische Händedesinfektion durchführen
- Wunde mit Folie abdecken
- Wechsel des Schutzkittels nach jedem septischen Verbandwechsel und nach jeder Kontamination mit erregerhaltigem Material

Schematische Kurzübersicht zum Verbandwechsel bei V.A.C.

Siehe Tabelle 1.

Voraussetzung für jede Handschuhdesinfektion ist dessen optische Unversehrtheit! Die Desinfektion erfolgt mit vom Handschuhhersteller empfohlenen Präparat unter Beachtung der Einwirkzeit.

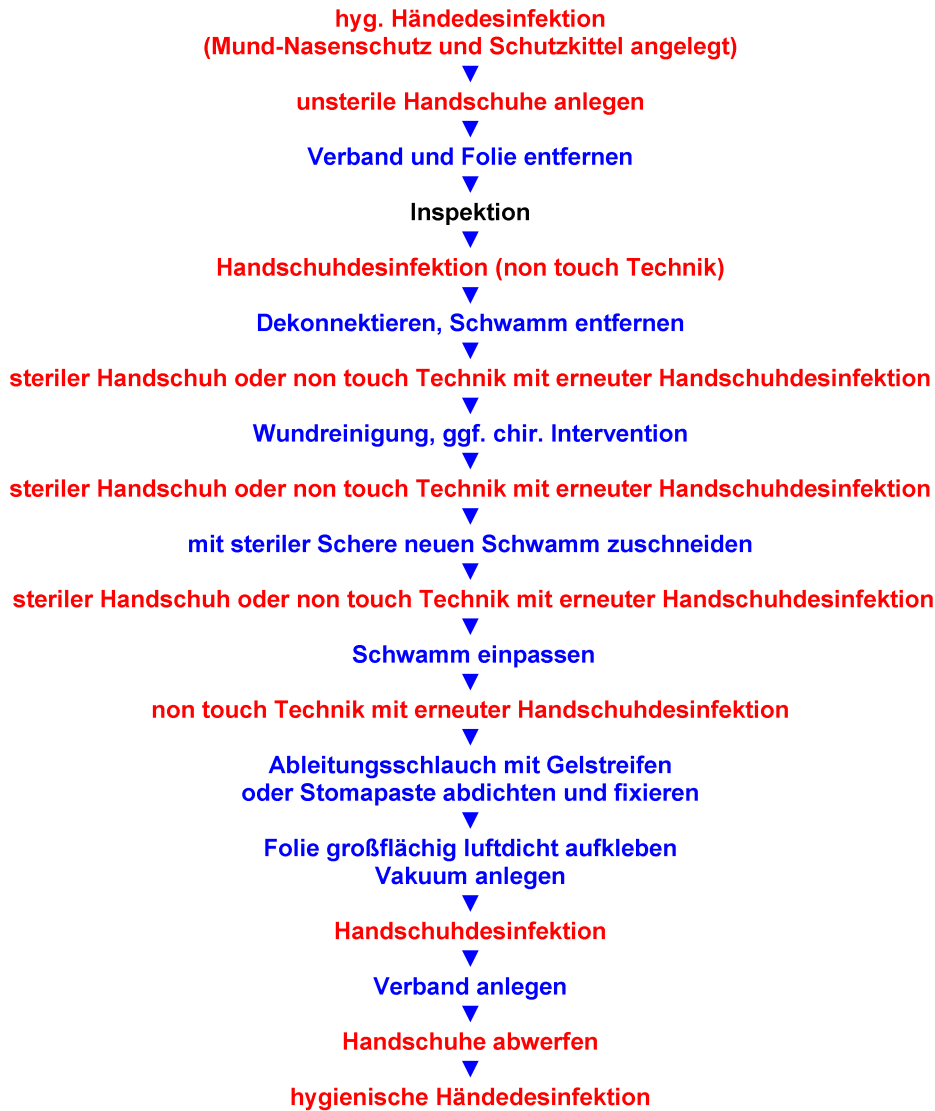
Pflege bei Patienten mit V.A.C.

Waschen: Über die Folie kann bedenkenlos gewaschen werden, ebenso sind Duschbäder des Patienten jederzeit möglich.

Hautschutz: Zur Ermöglichung der Hautregenerierung empfiehlt es sich, zwischen der Verbandentfernung und Verbandneuanlage eine Pause ≥ 30 min einzulegen.

Mobilisation: Die V.A.C.[®]-Therapie stellt keine Kontraindikation zur Mobilisation der Patienten dar. Durch entsprechend lange Verbindungsschläuche ist Zug am Verband auszuschließen.

Tabelle 1: Schematische Kurzübersicht zum Verbandwechsel bei V.A.C.



Literatur

- Barker DE, DL, Richart CL, Burns RP. Vacuum pack technique of temporary abdominal closure: a 7-year experience with 112 patients. *J Trauma*. 2000;48:201-7.
- DeFranzo AJ, Argenta LC, Marks MW, Molnar JA, David LR, Webb LX, Ward WG, Teasdall RG. The vacuum-assisted closure therapy for the treatment of lower-extremity wounds with exposed bone. *Plast Reconstr Surg*. 2001;108:1184-91.
- Deva AK, Buckland GH, Fisher E, Liew SC, Merten S, McGlynn M, Gianoutsos MP, Baldwin MA, Lendvay PG. Topical negative pressure in wound management. *MJA*. 2000;173:128-31.
- Domkrowski PW, Smith ML, Gonyon DL Jr, Drye C, Wooten MK, Levin LS, Wolfe WG. Evaluation of vacuum-assisted closure in the treatment of poststernotomy mediastinitis. *J Thorac Cardiovasc Surg*. 2003;126:386-90.
- Egniton MT, Brown KR, Seabrook GR, Towne JB, Cambria RA. A prospective randomised evaluation of negative-pressure wound dressing for diabetic foot wounds. *Ann Vasc Surg*. 2003;13:27-32.
- Fabian TS, Kaufmann HJ, Lett ED, Thomas JB, Rawl DK, Lewis PL, Summitt JB, Merryman JI, Schaeffer TD, Sargent LA, Burns RP. The evaluation of subatmospheric pressure and hyperbaric oxygen in ischemic full-thickness wound healing. *Am Surg*. 2000;66:1136-43.
- Fleischmann W, Russ M, Westhauser A, Stampehl M. Die Vakuumversiegelung als Trägersystem für eine gezielte lokale Medikamentenapplikation bei Wundinfektionen. *Unfallchir*. 1998;101(8):649-54.
- Fleischmann W, Strecker W, Bombelli M, Kinzl L. Vakuumversiegelung zur Behandlung des Weichteilschadens bei offenen Frakturen. *Unfallchir*. 1993;96:488-92.
- Fleischmann W. Vakuumversiegelung zur Behandlung von Problemwunden. In: Sedlarik KM, Lippert H, Hrsg. *Wundheilung und Wundauflagen*. Stuttgart: Wiss Verl Ges; 1996. p. 62-5.
- Genercov DG, Schneider AM, Morykwas MJ, Parker D, White WL, Argenta LC. A controlled subatmospheric pressure dressing increases the rate of skin donor site reepithelialization. *Ann Plast Surg*. 1998;40:219-25.
- Horch RE, Bach A, Loos B, Kopp J. Sicherheitsaspekte und Indikationen der V.A.C.-Therapie in der plastischen Chirurgie. *Eur Surg*. 2003;35:5.

12. Joseph E, Hamori CA, Bergman S, Roaf E, Swann NF, Anastasi GW. A prospective randomised trial of vacuum-assisted closure versus standard therapy of chronic non healing wounds. *Wounds*. 2000;12:60-7.
13. Morykwas MJ, Argenta LC, Shelton-Brown EI, McGuir. Vacuum-assisted closure: a new method for wound control and treatment: animal studies and basic foundation. *Ann Plast Surg*. 1997;38:553-62.
14. Scherer LA, Shiver S, Chang M, Meredith W, Owings JT. The vacuum assisted closure device: a method of securing skin grafts and improving graft survival. *Arch Surg*. 2002;137:933-4.
15. Wiederkumm M. Pflegerische Aspekte der V.A.C.[®]-Therapie. *Zbl Chir*. 2004;129:40-1.
16. Wolvos T. Wound instillation - the next step in negative pressure wound therapy. Lessons learned from initial experiences. *Ostomy Wound Manage*. 2004;50(11):56-66.

Korrespondenzadresse:

Dr. med. Georg Daeschlein
Institut für Hygiene und Umweltmedizin der Ernst Moritz
Arndt Universität, Walther-Rathenau-Str. 49a, 17489
Greifswald, Tel: +49 (0) 3834 515542, Fax: +49 (0) 3834
515541
georg.daeschlein@uni-greifswald.de

Bitte zitieren als

Daeschlein G, Kramer A. Hygienemanagement in der V.A.C.[®]-
Therapie. *GMS Krankenhaushyg Interdiszip*. 2006;1(1):Doc11.

Artikel online frei zugänglich unter

<http://www.egms.de/en/journals/dgkh/2006-1/dgkh000011.shtml>

Veröffentlicht: 30.08.2006

Copyright

©2006 Daeschlein et al. Dieser Artikel ist ein Open Access-Artikel und steht unter den Creative Commons Lizenzbedingungen (<http://creativecommons.org/licenses/by-nc-nd/3.0/deed.de>). Er darf vervielfältigt, verbreitet und öffentlich zugänglich gemacht werden, vorausgesetzt dass Autor und Quelle genannt werden.