

Complete healing of chronic wounds of a lower leg with haemoglobin spray and regeneration of an accompanying severe dermatoliposclerosis with intermittent normobaric oxygen inhalation (INBOI): a case report

Abstract

A new healing procedure has been developed on the basis of the successful treatment of therapy-resistant hypoxic (and practically anoxic) leg ulcerations located within a heavy dermatoliposclerosis. The procedure involves an initial intra-ulceral application of haemoglobin followed by the intermittent administration of normobaric oxygen via inhalation. Haemoglobin is capable of externally supplying the granulating wound bed with oxygen at low partial pressure in a physiological manner, like a micro lung, so that oxidative stress can be avoided. A long-term daily administration of oxygen from within – including the peri-ulceral skin – is achieved by intermittent normobaric oxygen inhalation (INBOI) regularly throughout the day in the form of 1-hour sessions.

Using this combined healing treatment during haemoglobin applications the ulcerations healed within about 1 month, and subsequently with INBOI therapy within further approx. 4 months the peri-ulceral skin regenerated as far as the oxygenation status was concerned: The peri-ulceral transcutaneous oxygen partial pressure (tcPO₂) of zero (measured during breathing of normal air) rose to a satisfactory value of approx. 35 mmHg. After 28 months of treatment, the completely hypoxic and degenerated skin on the leg had practically returned to normal with a PO₂ of 45 mmHg. Furthermore, the skin dermatoliposclerosis regressed. The skin regeneration was long-lasting, which was probably related to cellular tissue regeneration with an increase in the capillary density, whereby it had to be maintained by regular oxygen inhalation (INBOI maintaining treatment). By unintended intra-individual therapy variations it is evidenced that local hypoxia was the reason for skin degeneration: 3 x 1 h oxygen inhalation were sufficient for the healing treatment; 2 x 1 h sufficed for maintenance, whereas 2 x 0.5 h did not.

The new procedure carries practically no risks, is simple, cheap and effective. Whereas the application of haemoglobin requires professional supervision, the oxygen inhalation can be carried out at home following initial guidance and monitoring by a physician. Using this novel method, the therapy-resistant ulceration could be closed within 5 months, during which daily outpatient care was only necessary for 1 month. The successful outcome of the treatment in terms of improvement of oxygen supply can be monitored at any time using peri-ulceral tcPO₂ measurements, whereby, due to the inhomogeneity of the values, measurements at a minimum of two locations at the wound edge are strongly recommended and more measurements at more skin locations would be preferable. Besides its use in the healing of ulcers, the new procedure is also suitable for the prevention of ulceration development (prophylactic INBOI treatment) in skin rendered susceptible due to the presence of hypoxia. Here, peri-ulceral transcutaneous oxygen partial pressures of below 10 mmHg should be considered as being critical and are an indication for a prophylactic oxygen inhalation treatment. The new procedure may also be suitable even before the peri-ulceral oxygen partial pressure falls below 10 mmHg.

Wolfgang K. R.

Barnikol¹

Harald Pötzschke¹

1. Universität Witten/Herdecke,
Bereich Klinische
Physiologie, Witten, Germany

Four measures for rehabilitation, conservation, and prevention with regard to a healed chronic wound are proposed.

Keywords: chronic wounds, hypoxia of the skin as reason for chronic wounds, healing of chronic wounds, haemoglobin, $tcPO_2$ as a measure of the tissue PO_2 , tissue PO_2 as decisive quantity for the cellular oxygen supply, peri-ulceral oxygen partial pressure, tissue regeneration, intermittent normobaric oxygen inhalation (INBOI), dermatoliposclerosis, Hemo₂spray[®], 2 phases of skin regeneration, metabolic and cellular skin regeneration, arterial occlusion, low skin $tcPO_2$ as indicator for chronic wounds, oxygen toxicity, microvascular (capillary) regeneration, controlled wound prophylaxis, controlled rehabilitation, maintaining treatment with oxygen, PO_2 inhomogeneity, oxygen substitution

Introduction

Chronic wounds can occur which are refractory to treatment and in which the peri-ulceral transcutaneously measured oxygen pressures are practically zero (as is true in this case), whereas partial pressures of more than 40–50 mmHg can be found in healthy skin. We argue that such wounds can be treated only successfully by an oxygen substitution, because without sufficient oxygen no new tissue can be build up.

Previously, we have shown that it is possible to bring about the closure of chronic wounds showing oxygen deficiency by the use of externally (topically = intra-ulcerally) applied haemoglobin. In this setting, the healing was seen to take place more slowly, the lower the peri-ulceral transcutaneous oxygen partial pressure was [1].

A different approach therefore needs to be used if a practically anoxic ulceration is to be treated (as in this case): We have developed a concept in which a combination of a topical application of haemoglobin and intermittent inhalation of normobaric oxygen (INBOI) is used. Due to its damaging oxidative effects and the technical complexity, we decided that the use of hyperbaric oxygenation (HBO) was not an appropriate option in this setting.

The new therapy modality consisted of two parts:

(1) Initially, as described previously (see [1]), a haemoglobin solution was applied intra-ulcerally (daily) as a thin film in order to improve the external oxygen delivery and initiate wound healing.

(2) Thereafter or simultaneously, the internal oxygen delivery is increased by means of intermittent normobaric oxygen inhalation (INBOI) which is carried out for one hour several times per day over a prolonged period of time. An example of such a treatment is described below. By this procedure the oxygen partial pressure is demonstrably increased [2].

In principal, cleaned chronic wounds can be considered as being hypoxic cell cultures, which need to be additionally supplied with oxygen (both internally and externally) in a physiological manner if healing is to be achieved.

Previous history of the patient

General information

The patient was a 78-year-old male (born in 1927) who weighed 88 kg, was 174 cm tall and had suffered a fracture of the right lateral malleolus in 1982, which had been operatively treated. A resulting approx. 15 cm-long scar was evident above the ankle. In 1997, the patient suffered a left-side apoplexy with right-sided hemiparesis; in 1998 a left carotid stenosis was treated operatively, as was a right carotid stenosis in 2002. Over the course of time, the patient developed a type 2 diabetes mellitus with diabetic polyneuropathy and neuropathy (serum creatinine concentration: 2.8 mg/dL, clearance: 30 mL/dL). Blood pressure (RR) was noted as being 180/90. In 2004, stage IV peripheral arterial occlusive disease (PAOD) was diagnosed. Subsequent to occlusion of the popliteal and tibial arteries in the right leg, and with the existing ulcer above the lateral malleolus in the scar from the earlier operation, a percutaneous transluminal angioplasty (PTA) of both arteries was performed, but further surgical vessel restoration was deemed to be impossible. The patient received 2 x 20 drops of Novalgin[®] (metamizole sodium) for the severe and persistent pain.

Local events

An ulceration above the right lateral malleolus had been treated since 1998 in a dermatologist's practice. Previously (1997), erysipelas occurred during an eczematous reaction. Both the perfusion of the skin and the cutaneous oxygen partial pressure deteriorated steadily. Appropriate stage-related local treatment with rheological measures and gait training was carried out; at the beginning of 1999 a healing of the ulceration had been achieved. In November 2003 however, spontaneous ulcerations again became evident on the right lateral malleolus and by February 2004 the ulcerated areas has a length of 5 cm in total, with breadths and depths of 1 cm. An ozone/oxygen infusion therapy resulted in no improvement.

Findings and treatment

We saw the patient for the first time on 24.05.2004, when examination revealed a blood glucose content of 122 mg/dL, a blood pressure (RR) of 127/82, and a pulse rate of 58 min⁻¹. Figure 1 shows the ulceration in question, located above the right lateral malleolus. The ulcerated area is in fact composed of two dehiscences which are only separated by a bridge of tissue. The distal ulceration showed pronounced undermining at the edges. Additionally, a distinct inflammatory dermatoliposclerosis with pronounced desquamation was present on the lower leg. The leg was oedematous and appeared as if it were mummified. The patient complained of severe and persistent pain (especially during the night) which occurred in particular when weight was put onto the leg, so that the patient could no longer sleep and at the same time was practically immobilized.

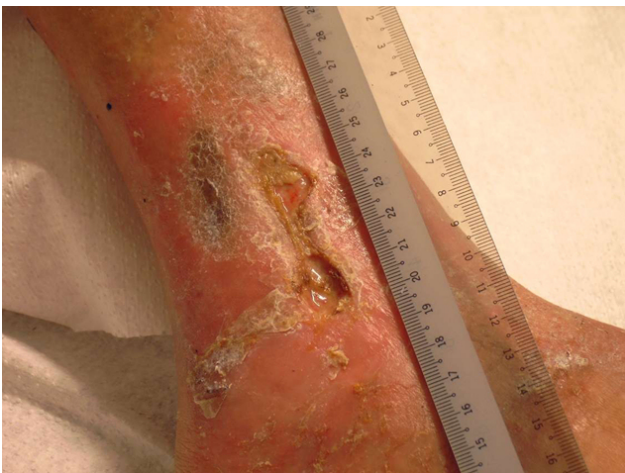

Figure 1: Initial findings; photograph of the area around the right lateral malleolus

After an initial cleaning, we commenced daily treatment as described previously [1]: Coverings were carefully softened with highly concentrated urea preparations (30 to 40%) and thereafter the wound was cleaned by rinsing, and, if necessary, by mechanical debridement. Local disinfection and short-term oxygen delivery was achieved by placement of the foot in an oxygen chamber (plastic bag) for 30 minutes; this method of disinfection does not cause an allergic reaction [3]. The cleaned wound bed was treated daily with a 10% haemoglobin solution applied as a spray to produce a thin film and covered with an appropriate wound dressing (e.g., Chitoskin®, [1]). The peri-ulceral skin was protected from maceration by the application of Vaseline® or an ointment containing 10% urea. Prior to getting out of bed in the morning, the oedematous leg was bandaged with a compression dressing such that it was still comfortable for the patient.

So, the necessary additional standard measures we took at every wound treatment were: (1) cleaning the wound with highly concentrated chaotropic urea gel, (2) supplementary mechanical debridement, where required in local anaesthesia, (3) rinsing with isotonic solutions,

(4) oxygen disinfection, (5) combined with haemoglobin solution moisture treatment (which is at the same time an amino acid substitution, as haemoglobin is hydrolysed by the metalloproteases of the chronic wound), (6) application of hydroactive coverings to keep the hydrobalance, (7) protection of the wound edges, (8) adapted compression.

Whilst undergoing oxygen substitution (by intra-ulceral haemoglobin solution) combined with these treatments, the patient was free of pain during the night for the first time on 03.06.2004. On 09.06.2004, measurements performed during normal air breathing showed that the transcutaneous peri-ulceral oxygen partial pressure (see [1]) caudal to the lower dehiscence above the ankle (measurement point M3, see Figure 2) was practically zero, as was the case with the dehiscence dorsal to the bridge of tissue (measurement point M2). The measurement of the tcPO₂ values at the different locations could only be performed successively with one electrode.

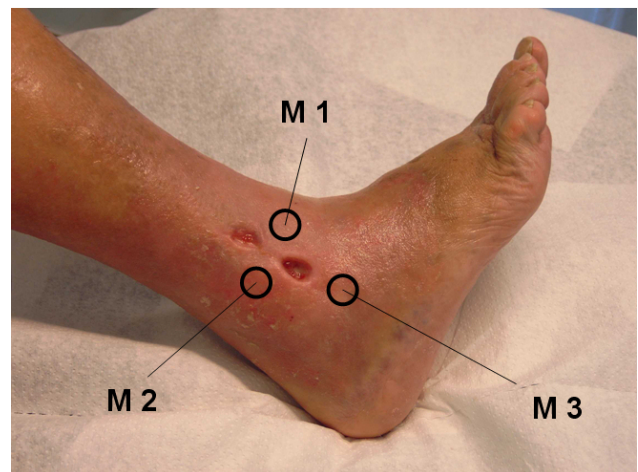


Figure 2: Photograph showing the positions of the transcutaneous oxygen partial pressure (tcPO₂) measurement points on the right lateral malleolus

In order to determine whether the supply of oxygen to the peri-ulceral skin was improved during oxygen inhalation in this patient, we carried out the following orienteering investigation: With the patient seated and inhaling oxygen via a mask covering the mouth and nose and the use of a puffer bag (oxygen flow was 15 L/min with gas overflow), the transcutaneous oxygen partial pressure at the M3 location (see Figure 2) was seen to increase to 200 mmHg.

On 14.06.2004, the patient was completely free of pain, could walk without any problems and was taking walks outdoors. Figure 3 shows the ulceration on 16.06.2004. A newly developed wound bed can be seen at both of the open areas; the tissue bridge was reepithelialised. Daily wound treatment by a health professional was no longer necessary; instead, treatment could be carried out at home by the patient's relatives. The topical application of haemoglobin was discontinued.

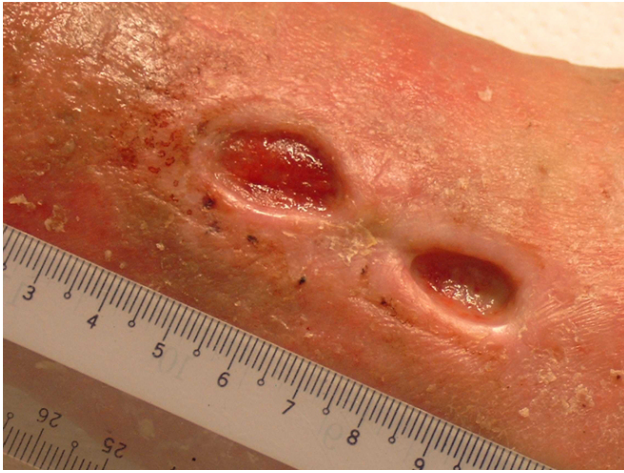

Figure 3: Photograph of the right lateral malleolus region taken on 16.06.2004, 3 weeks after commencement of treatment

At this point in time, the peri-ulceral transcutaneous oxygen partial pressure as measured ventral to the tissue bridge (measurement location M1) rose to a normal value of 49 mmHg during inhalation of oxygen from an oxygen concentrator (5 L/min gas flow) using a mask with a puffer bag. After termination of the inhalation the quantity again fell to zero.

For a therapeutic, temporary improvement of the peri-ulceral oxygen supply using intermittent normobaric oxygen inhalation (INBOI), three hours inhalation per day were prescribed for the patient (one hour in the morning, at midday and in the evening, with the patient quiet and seated), who carried this out regularly at home.

On 20.10.2004 (after 5 months), the initially practically anoxic ulceration was almost closed (see Figure 4) and wound care was no longer necessary. Nevertheless, bandaging of the leg was continued. At this point in time, the oxygen partial pressures measured during air breathing were 18 and 36 mmHg for the ventral and dorsal sides of the tissue bridge, respectively (see also Figure 5).

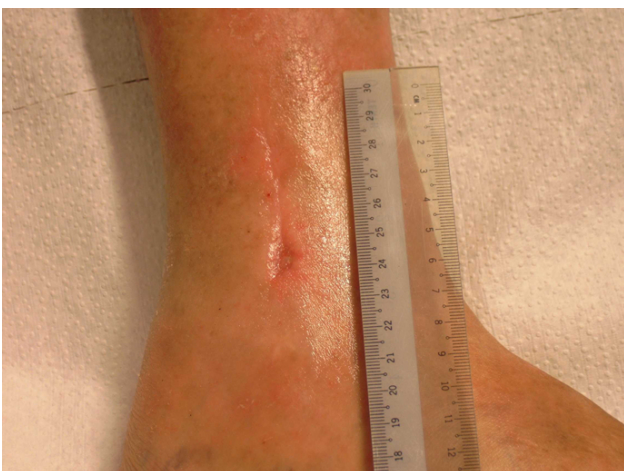

Figure 4: Photograph of the right lateral malleolus region taken on 20.10.2004, 5 months after commencement of treatment

Therapeutic oxygen inhalation was continued with the aim of complete healing. The peri-ulceral tissue under-

went regeneration over the 5 months of oxygen inhalation therapy. Consequently, the decision was made to continue the oxygen inhalation in an effort to further increase the $tcPO_2$ values.

Up until 04.05.2005 (after 11 months), the ventral value measured during air breathing (at measurement location M1) increased further to 39 mmHg, whereby the dorsal value (measurement location M2) was 31 mmHg (see also Figure 5); at this point, the oxygen treatment was discontinued. Both wounds were completely closed, the surrounding skin did not appear to be irritated and felt soft again, i.e., the skin sclerosis was no longer evident. On 14.10.2005 (after 17 months) the patient came back for a check-up. During air breathing, the transcutaneous oxygen partial pressure at the measurement locations M1 and M2 were now only 5 and 10 mmHg, respectively, i.e., the condition of the peri-ulceral tissue 6 months after discontinuation of the oxygen inhalation had deteriorated again (see Figure 5). Figure 6 shows (see arrow), however, that no appreciable wound formation had occurred, although a small defect of the skin was visible and the peri-ulceral skin was distinctly reddened. The patient therefore resumed the regular intermittent oxygen inhalation – 3 hours per day – from 21.10.2005 onwards.

One month later, on 21.11.2005 (after 18 months), the transcutaneous oxygen partial pressure ($tcPO_2$) was again measured at the measurement locations M1 and M2. During air breathing, the values obtained were 8 and 15 mmHg, i.e., the values had risen again by 3 and 5 mmHg, respectively (see Figure 5). The skin defect had healed again and the redness was considerably reduced. On 21.12.2005 (after 19 months), the transcutaneous oxygen partial pressure measurements at the M1 and M2 locations were repeated with values of 30 and 40 mmHg, respectively, being obtained. This meant that within two months, the values from 04.05.2005 had again been reached (see Figure 5). The wound area can be seen in Figure 7 where the inflammation is seen to be considerably reduced.

On 20.01.2006 (after 20 months), the transcutaneous oxygen partial pressures were again measured and values of 43 and 33 mmHg obtained for the M1 and M2 measurement locations, respectively. The redness had regressed further. Compared to the measurements on 21.12.2005 only a slight increase in the partial pressure was evident (see Figure 5).

Since previously, without treatment the partial pressure had decreased, a maintenance treatment was now considered necessary. Oxygen inhalation was prescribed, to be carried out two times per day (30 minutes each in the morning and evening).

At the check-up on 21.04.2006 (after 23 months), values of 21 and 9 mmHg were obtained for the M1 and M2 locations, respectively (see also Figure 5), i.e., the maintenance treatment of 2 x ½ h oxygen inhalation proved not to be adequate.

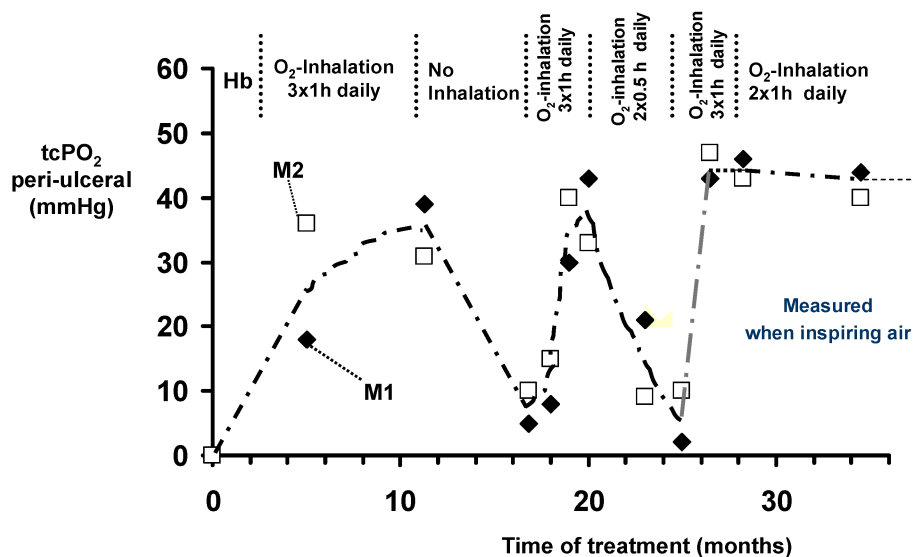


Figure 5: Time profile of the peri-ulceral transcutaneous oxygen partial pressure (measured during air breathing) over the complete treatment period. ♦ : measurement location M1; □ : measurement location M2; the compensating curve passes the arithmetic averages of the measured paired values M1 and M2

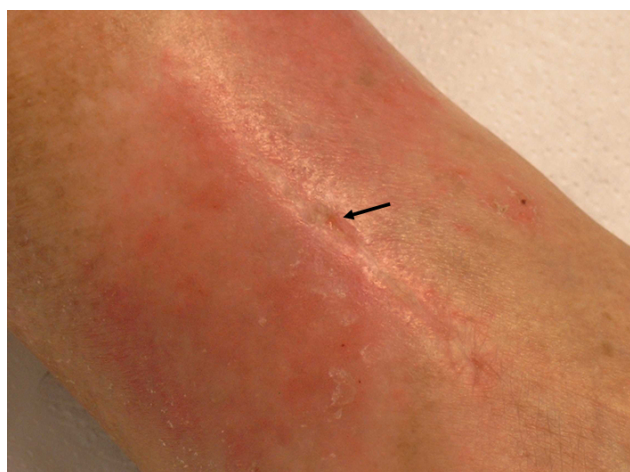

Figure 6: Photograph of the right lateral malleolus region taken on 14.10.2005, 5½ months after discontinuation of oxygen inhalation

This trend was confirmed in the further measurement taken after 25 months: The $tcPO_2$ values for M1 and M2 were now only 2 and 10 mmHg, respectively, and had therefore, on average, declined further.

In an attempt to obtain a further regeneration, O_2 inhalation was increased to 3 x 1 h per day. Within 1 month (i.e., after a complete total of 26 months), the M1 and M2 values in the healed wound rose to 43 and 47 mmHg, respectively.

After a further 2-month continuation of treatment, the values were 46 and 43 mmHg, i.e., no further increase was observed (see Figure 5). In order to maintain this status, the O_2 inhalation was set at 2 x 1 h.

After a further 6 months, the M1 and M2 skin locations exhibited $tcPO_2$ values of 44 and 40 mmHg, respectively and had thus remained practically constant. It would therefore appear that 2 x 1 h O_2 inhalation daily is ad-

equated for maintenance of the $tcPO_2$ values in the peri-ulceral skin, whereas treatment with 2 x ½ h is not.

The complete inhalation therapy in this patient continued for 34 months, i.e., almost 3 years. After 28 months, the oxygen status of the skin on the leg had returned to normal, with a value of 45 mmHg.

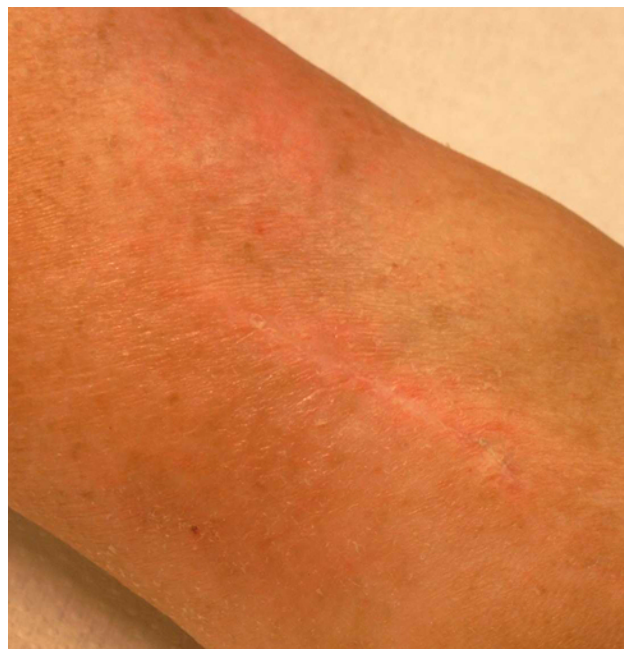

Figure 7: Photograph of the wound region 2 months after commencement of prophylactic treatment (2nd cycle of inhalation)

Epicrisis and discussion

The described individual case exemplarily shows how by the topical application of haemoglobin together with intermittent oxygen inhalation (INBOI) hypoxic, therapy-resistant wounds can be healed, and that after 1 year of treatment even a severe dermatoliposclerosis of the skin has disappeared. Both of these measures improve the supply of oxygen. This, in turn, facilitates wound closure by means of epithelialisation starting at the wound edge. In addition to the repair of the tissue defect, this treatment also resulted in a sustained rise in the oxygen partial pressure and thus to an improved oxygen supply to the skin area so that an enduring regeneration of the ulcer skin could be achieved. As is well known the most serious microvascular degenerations are found in dermatoliposclerosis and in chronic venous insufficiency, this is coiling or balling of the capillaries ([4], and accordingly [5]).

The evident linkage between oxygen supply (as assessed by $tcPO_2$ measurements) and the state of the peri-ulceral skin (dermatoliposclerotic changes, existence of an ulcer) proves that in this case oxygen deficiency was the cause of the ulceration. That this was the case could be furthermore shown since the method used was able to reveal intra-individual variation (which is otherwise hardly ever possible in the medical field), albeit unintentionally, since after the first regeneration, the skin was seen to degenerate twice more, whereby on each occasion a further regeneration could be achieved by renewed application of this novel treatment.

As the decrease of the $tcPO_2$ value precedes the wounding (see Figure 6) this quantity is an appropriate early indicator of chronic wounding, and enables an effective and controlled prophylaxis.

Several reports on the successful treatment of chronic wounds using hyperbaric oxygen (HBO) support the notion that hypoxia is an important causal factor in this setting [6]. At the same time however, reports have been made in the literature claiming that an ulceration is never the result of oxygen deficiency [7]. These claims are, however, based on false assumptions [8].

To be able to plan an adequate individual and effective therapy it is essential that a chronic wound is characterised on the basis of its oxygen status. For this purpose, the only parameter that comes into question is the tissue oxygen partial pressure, since this represents the decisive driving force for the diffusion of oxygen to the cells mitochondria (where oxygen is primarily needed) and at the same time it is the decisive driving force for the signal of the electrode. Therefore, the tissue partial pressure is an analytical endpoint for the cellular oxygen supply and a measure of the tissue pressure is the transcutaneously assessed oxygen partial pressure of the skin ($tcPO_2$).

Only the peri-ulceral measurement can be considered to provide a reliable and non-invasive assessment of the oxygen status in a chronic wound (since the ulceration itself is a local occurrence). However, measurement of the $tcPO_2$ at two locations is not sufficient for "medium size" or bigger wounds (and even less so at only one lo-

cation); much more information will be obtained by using simultaneous measurements at 4 peri-ulceral locations, or even at 6 locations, especially around large chronic wounds.

For the success and risk containment of intermittent O_2 inhalation, it is important that this treatment is applied carefully and in a controlled manner. In order to ensure a maximum inspiratory O_2 concentration, a mask similar to that shown in Figure 8 must be used. Tubes (so-called nasal cannulae) inserted into the nostrils to supplement the inhaled oxygen are not sufficient for INBOI. To prevent room air from being inhaled, the oxygen flow must be at least 7 L/min (i.e., the normal ventilation rate in humans), with 10 L/min being preferable since this rate would ensure an overflow. Appropriate O_2 concentrators are commercially available. Nevertheless, momentary flow rates of up to 10 L/s can occur during normal quiet breathing. In order to buffer these high rates, it is necessary to use the shown bag.

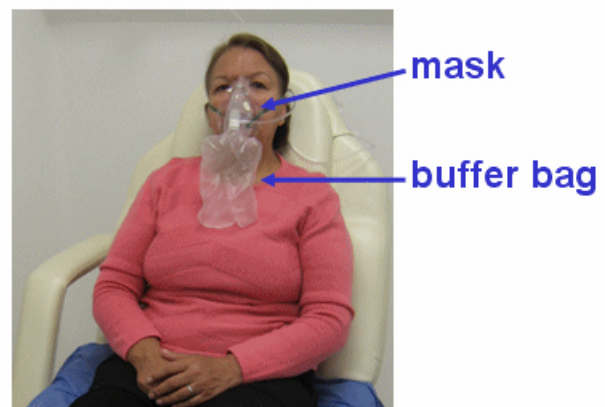

Figure 8: Patient with breathing mask

The first O_2 inhalation session should definitely be carried out under medical supervision, in case the patient's breathing drive is oxygen-dependent. Even though this phenomenon is seldom, if it were to be present, it would lead to a breathing arrest.

By means of the attached O_2 electrodes, it should be ensured that the inhaled oxygen really reaches the peri-ulceral skin [2], otherwise no success can be expected.

If the oxygen status of therapy resistant wounds is more frequently assessed in the future, it will be possible to see what proportion of such wounds are anoxic or hypoxic, whereby this is presumably very high. This is to be expected since both microvascular degeneration and oedematous tissue changes rapidly lead to cell hypoxia, since in both instances the intercapillary distance is increased and the already critical diffusion conditions for oxygen deteriorate further.

The healing of the ulcer and the regeneration of the surrounding skin are rather remarkable, when the reaction of normal tissue is considered, since intact tissue capable of regulation (with the exception of the lungs) reacts to an excess supply of oxygen with a blood vessel constriction. A peri-ulceral, extremely hypoxic tissue area showing vessel degeneration is, however, presumably in a func-

tionally decompensated state, in which the above-mentioned physiological mechanisms for oxygen-regulation no longer operate since the controlling elements responsible for this regulation are unable to fulfil their task. The result of this situation is a favourable shift of the perfusion into the decompensated hypoxic tissue.

Pure or too highly concentrated oxygen is – when present permanently – oxidatively toxic for any type of tissue [1]. During hyperbaric oxygenation (HBO), the organism is confronted with an excess pressure of up to 2–2.5 bar, which in the case of pure oxygen results in a very unphysiological oxygen partial pressure of more than 2000 mmHg; this imparts to oxygen a very high oxidative potential, e.g., resulting in detrimental lipid oxidation. The lungs are particularly affected and – due to oedema development and a resulting disturbance of the pulmonary diffusion – a paradoxical systemic oxygen deficiency can develop.

For this reason, our treatment (topically applied haemoglobin and intermitted normobaric oxygen inhalation, INBOI) involves the use of oxygen in a much less unphysiological manner: Haemoglobin releases its bound oxygen locally to the cells under the usual relatively low partial pressures [1] and regenerates the wound bed at the cellular level. An increase in the oxygen partial pressure to approximately 50–60 mmHg is sufficient for wound healing.

Due to the known toxicity of oxygen, a significant extension of the duration of normobaric oxygen inhalation is not to be advised, especially in the case of elderly persons, who are already often weakened as far as pulmonary function is concerned; nevertheless, maximum treatments of 3 to 4 hours per day did not result in lung damage; here, the intermittent form of treatment represents a safety measure as opposed to an equivalent period of continuous inhalation in one session.

In this context, the findings reported by Alleva et al. [9] are of considerable interest. The authors found that wound healing during hyperbaric therapy (HBO) could be further improved when a course of antioxidative medication was given at the same time. This indicates that a hyperbaric therapy, besides having a healing effect, can at the same time cause (oxidative) damage. It would therefore seem advisable to initially try and heal therapy-resistant wounds with an isobaric, physiological, oxygen therapy, before an attempt is made with a more complicated, more expensive and higher risk hyperbaric oxygenation treatment. It may also be appropriate to use an antioxidative medication as a preventive measure even during normobaric O₂ inhalation.

Strictly speaking, due to the risk of pulmonary oedema, the maximum reasonable daily inhalation time for a long-term treatment should be limited to 3–4 hours. In critical cases, however, inhalation may also be performed during sleep, but even here, the O₂ inhalation must remain intermittent and should never exceed 1 hour.

The primary aim of intermittent normobaric O₂ inhalation is to subject the hypoxic tissue to “healing periods” with sufficient oxygen supply under conditions as close to the

physiological situation as possible, in this case for up to 3 individual hours per day. It is astonishing that under such treatment, the tissue appears to improve its oxygen supply. If this were not the case, the rise in the peri-ulcer oxygen partial pressure (during air breathing) from 0 to approx. 30 mmHg and finally to above 40 mmHg as found in this case would be incomprehensible.

During long-term, normobaric treatment it therefore seems that the tissue receives assistance which allows it to further help itself, so that even when treatment is not actually being applied, the oxygen status of the ulcer tissue gradually improves, which in turn accelerates the healing process; this also explains the effectiveness of the relatively short treatment times of only a few hours per day. Presumably first a functional regeneration is taking place (metabolic regeneration: 1st phase of skin regeneration, see below).

Besides the 3 “fast” augmentations (over months), the course of the tcPO₂ values additionally shows (as a 2nd phase of skin regeneration) a slower increase over 28 months from approx. 35 to 45 mmHg (see the blue dotted line in Figure 9 demonstrating this), i.e., ³/₄ of the total effect occurs “quickly” and ¹/₄ slowly.

Such a slow regeneration also explains why the treatment-induced increase in tcPO₂ (on a total of three occasions, see Figure 5) takes place with increasing rapidity.

A very similar behaviour is seen when external oxygen supply is increased to improve skin with cellulite (3 treatments per week) and the elasticity is measured cutometrically: A “fast” relative increase in the elasticity of 40% (2/3) was seen after 4 weeks, with a slower increase of 20% (1/3) requiring a further 6 months [8]. It is generally known that firstly, collagen makes up 80% of the skin mass and therefore determines skin elasticity and secondly, that collagen synthesis is strongly oxygen-dependent [10].

In both of the mentioned cases, the skin regeneration was seen to occur in two phases: a “fast” and a slow phase, whereby the slow phase in the case of dermatoliposclerosis lasted 28 months. We interpret the fast regeneration as being metabolic-functional and the slower as being a cellular-structural e.g., growth of arterioles and capillaries (a proof for this would be an improvement of the state of capillaries regarding structure and density). The obvious difference is that in the case of dermatoliposclerosis skin regeneration lasts years, whereas in the case of cellulite this time takes only weeks.

In our case however, the tcPO₂ increases were not self-perpetuating; the peri-ulcer oxygen partial pressure during air breathing was repeatedly seen to decrease to between 5 and 10 mmHg, while at the same time initial tissue defects again became apparent (see Figure 6), suggesting that a (permanent) healing was not occurring, but rather a (at least predominant) functional compensation with healing of the ulcer. That the microvascular regeneration does not endure in the long-term can be explained – in this case of stage IV peripheral arterial occlusive disease – by the fact that the macrovascular oxygen supply is not sufficient to maintain the therapeutic

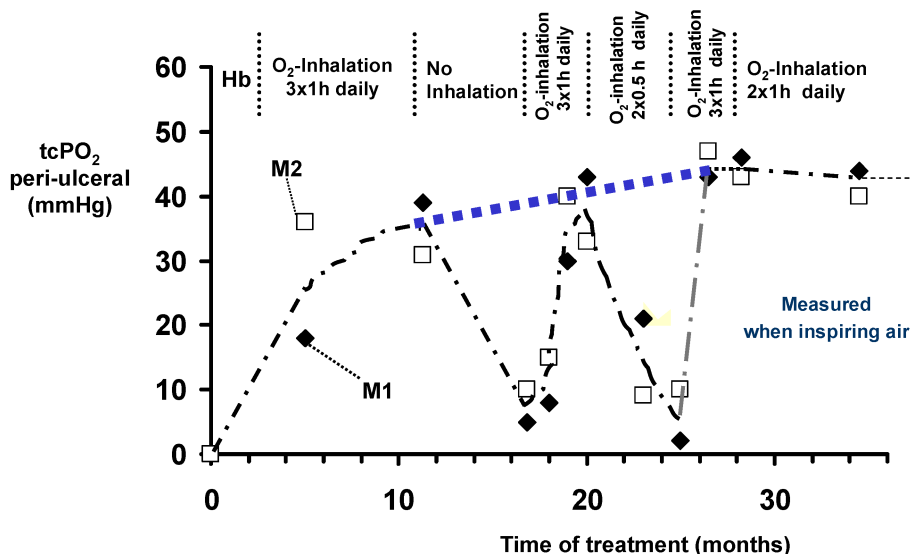


Figure 9: Diagram with the measured points of Fig. 7 and a blue dotted line pointing up the 2nd regeneration phase of the skin

ically achieved microvascular regeneration permanently. This is due to the fact that the macrovascular circumstances are presumably not improved by oxygen inhalation.

Since the therapy effects are not self-perpetuating, our patient required a maintenance treatment with oxygen capable of ensuring that the oxygen supply to the peri-ulceral tissue did not deteriorate again. Most probably a graded medium (maintenance) therapy would be appropriate, considering the fact that without treatment the tissue condition worsened, whereas with 3 hours of treatment per day it improved. At the moment it is not possible to say exactly how many hours are necessary for a maintenance therapy, though it is surely less than that used for the healing and prophylactic treatments. A maintenance treatment probably needs to be individually "titrated" using transcutaneous measurement of the oxygen partial pressure. In our case, a maintenance therapy of 2 x ½ h (in the morning and evening) proved not to be sufficient, whereas a treatment of 2 x 1 h was. Even a maintenance therapy should be controlled from time to time (approx. every 2 months).

Certainly, also chronic wounds exhibiting oxygen tensions not smaller than 5 mmHg will heal faster, if the new method is used for support.

It is evident from Figure 5 that from month 19 to 20 and from month 26 to 28 no further increase in the peri-ulceral partial pressure was achieved. Apparently, a further rise in the peri-ulceral partial pressure once treatment was discontinued was not possible in the given clinical situation. Only slow cellular regeneration processes, i.e., a microvascular tissue regeneration, have the ability to achieve this, as the increase of approx. 7 mmHg from month 19 to 28 shows (see Figure 5)

The successful re-regeneration seen in this case study also suggests that prophylactic oxygen inhalation could be appropriate as a therapy form. An indication for this

would be hypoxic skin which is beginning to show signs of tissue degeneration, e.g. pigmentation and/or white atrophy. Apparently, the reduction in the peri-ulceral oxygen partial pressure precedes the formation of the ulcer (see Figure 6), so that this can serve as an early warning and be the signal for such a preventative O₂ inhalation.

So, in principle there are therefore 3 treatment types for oxygen inhalation with different initial situations or objectives: (1) the actual healing treatment to assist wound healing, (2) when necessary, a maintenance treatment with reduced inhalation duration following healing of the ulcer, and (3) a prophylactic (preventative) therapy for different grades of hypoxia and the threat of tissue degradation, aimed at preventing ulceration. All of these treatments can be carried out (inexpensively) at home.

Maybe, INBOI is of special interest for homes for the aged, where preventive measures have to be taken against bedsores, which is caused by local tissue compression hypoxia. In aged skin geometrical conditions for oxygen diffusion already have changed to the worse due to distortion of capillaries, which are seen in capillary microscopy. But this has to be figured out clinically.

Bongiovanni et al. report that they successfully treated 231 patients with venous ulcers also using oxygen [11]. Alongside a consistent therapy, they exposed the leg bearing the chronic wound to 2.5–3.0 bar pure oxygen while at the same time, for 4 hours per day, the patient breathed pure oxygen via a mask. The leg was simultaneously positioned in a local oxygen positive pressure chamber, which is quite a complicated procedure. We consider a treatment of 4 h continuous systemic and local oxygen treatment with stoppage of the leg circulation, together with the subsequent reperfusion damage, to be a far too great oxidative burden for the organism. At the initial examination we saw – in addition to a pronounced dermatoliposclerosis – that the complete critical

skin area showed a distinct redness (see Figure 1). The physicians who had previously treated the patient had classified this as an eczematous erysipelas. By the time the wound was completely healed, the redness was no longer evident, but reappeared with the deterioration of the oxygen situation in the intact skin (see Figure 6). The redness subsided again after oxygen inhalation concomitant with an improvement in the oxygen partial pressure (see Figure 7). It seems appropriate to assume that this was a hypoxia-induced, non-bacterial inflammation. If this is indeed the case, it is further evidence for an anti-inflammatory effect of oxygen, as has previously been described (see [1]).

Only a single case has been presented here, nevertheless, as discussed here, the observation of the course of events and the unintended therapy variations provide a considerable degree of reliability regarding the underlying pathophysiological mechanisms. The new method needs to be tested and evaluated in further clinical cases and case series. Nevertheless, when a serious, problematic case in the form of a therapy-resistant, hypoxic (practically anoxic) ulceration presents, therapists can apply this treatment since, in the hands of professionals, it is practically free of risk. Besides, after our application of oxygen inhalation, we found speculations from M. von Ardenne concerning wound healing with oxygen inhalation treatment [12].

Whenever it is possible to successfully close a chronic therapy-resistant wound with the new treatment, measures against a recurrence – depending on the cause – should already be taken during the treatment. Four steps (which may be combined) should be considered: (1) instructions to the patient concerning his/her own welfare (e.g., diet, weight reduction, exercise), (2) consistent compression (bandage, support stockings) – as far as it makes sense, (3) vascular surgical intervention, and (4) a lasting, intermittent oxygen inhalation therapy (INBOI), whereby, depending on the results in each individual case, this should commence with 2 x 1 h oxygen inhalation per day, accompanied by the assessment of the oxygen partial pressure.

It is possible that the described method using intermittent normobaric oxygen inhalation (INBOI) may also be suitable for a successful treatment of hypoxia in other (internal) organs such as the heart, brain or ear or in conditions such as hypoxic kidney or liver failure. Such treatments should obviously be attempted using a suitable control appropriate to the given case. At the moment there is no evidence to suggest that a metabolic and cellular regeneration is not possible in other tissues.

Notes

Competing interests

The authors declare that they have no competing interests.

References

1. Barnikol WK, Teslenko A, Pötzschke H. Eine neue topische Behandlung chronischer Wunden mit Hämoglobin und Sauerstoff: Verfahren und erste Ergebnisse. *Z Wundheilung*. 2005;10(3):98-108.
2. Barnikol WK, Pötzschke H. Heilung und Gewebe-Regeneration bei einer therapieresistenten, hypoxischen Bein-Ulzeration mit Hilfe von Hämoglobin und intermittierender systemischer normobarer Oxygenation. *Z Wundheilung*. 2006;11(4):170-6.
3. Dissemmond J, Körber A, Jansen T, Schneider LA. Sauerstoff in der Therapie des Ulcus cruris. *Z Wundheilung* 2005;10(6):252-6.
4. Howlader MH, Smith PD. Correlation of severity of chronic venous disease with capillary morphology assessed by capillary microscopy. *J Vasc Surg*. 2006;43(3):563-9. DOI: 10.1016/j.jvs.2005.10.077
5. Steins A, Jünger M, Zucker D, Rassner G. Microcirculation in venous leg ulcers during healing: prognostic impact. *Wounds*. 1999;11(1):6-12.
6. Hammarlund C, Sundberg T. Hyperbaric oxygen reduced size of chronic leg ulcers: a randomized double-blind study. *Plast Reconstr Surg*. 1994;93(4):829-33. DOI: 10.1097/00006534-199404000-00026
7. Stücker M, Struk A, Altmeyer P, Herde M, Baumgärtl H, Lübbers DW. The cutaneous uptake of atmospheric oxygen contributes significantly to the oxygen supply of human dermis and epidermis. *J Physiol*. 2002;538(Pt 3):985-94. DOI: 10.1113/jphysiol.2001.013067
8. Barnikol WK, Teslenko A, Pötzschke H, Voß W. Nachhaltige starke Steigerung der Elastizität und Hydratation der Haut mit Hilfe kosmetischer Lipoid-Formulierungen. *J Prev Med*. 2007;3:198-205.
9. Alleva R, Nasole E, Di Donato F, Borghi B, Neuzil J, Tomasetti M. alpha-Lipoic acid supplementation inhibits oxidative damage, accelerating chronic wound healing in patients undergoing hyperbaric oxygen therapy. *Biochem Biophys Res Commun*. 2005;333(2):404-10. DOI: 10.1016/j.bbrc.2005.05.119
10. Hutton JJ, Tappel AL, Udenfriend S. Cofactor and substrate requirements of collagen proline hydroxylase. *Arch Biochem Biophys*. 1967;118:231-40. DOI: 10.1016/0003-9861(67)90302-5
11. Bongiovanni CM, Hughes MD, Bomengen RW. Accelerated wound healing: multidisciplinary advances in the care of venous leg ulcers. *Angiology*. 2006;57(2):139-44. DOI: 10.1177/000331970605700202
12. von Ardenne M. Oxygen multistep therapy - physiological and technical foundations. Translated by Kirby P and Krüger W. Stuttgart, New York: Thieme; 1990.

Corresponding author:

Prof. Dr. Dr. Wolfgang K. R. Barnikol
 Universität Witten/Herdecke, Bereich Klinische
 Physiologie, Alfred-Herrhausen-Str. 44, 58455 Witten,
 Germany, Tel.: +49 173 - 211 34 33
 barnikolwolfgang@hotmail.de

Please cite as

Barnikol WK, Pöttschke H. Complete healing of chronic wounds of a lower leg with haemoglobin spray and regeneration of an accompanying severe dermatoliposclerosis with intermittent normobaric oxygen inhalation (INBOI): a case report. *GMS Ger Med Sci.* 2011;9:Doc08. DOI: 10.3205/000131, URN: urn:nbn:de:0183-0001314

This article is freely available from

<http://www.egms.de/en/journals/gms/2011-9/000131.shtml>

Received: 2010-07-30

Revised: 2011-02-20

Published: 2011-03-30

Copyright

©2011 Barnikol et al. This is an Open Access article distributed under the terms of the Creative Commons Attribution License (<http://creativecommons.org/licenses/by-nc-nd/3.0/deed.en>). You are free: to Share – to copy, distribute and transmit the work, provided the original author and source are credited.

Abheilung chronischer Wunden an einem Unterschenkel durch Hämoglobinspray und Regeneration einer begleitenden Dermatoliposklerose durch intermittierende normobare Sauerstoff-Inhalationen (INBOI): ein Fallbericht

Zusammenfassung

Anhand einer erfolgreichen Behandlung Therapie-resistenter hypoxischer (praktisch anoxischer) Unterschenkel-Ulzerationen in einem Areal gravierender Dermatoliposklerose wurde ein neues Heil-Verfahren unter Anwendung zuerst von Hämoglobin (intra-ulzeral) und dann von Sauerstoff in Form intermittierender, normobarer Sauerstoff-Inhalationen (INBOI) entwickelt. Hämoglobin kann die Zellen des Wundbodens aus seiner Bindung unter geringem Partialdruck – und somit oxidativ unschädlich – von außen mit Sauerstoff in physiologischer Weise versorgen; eine langzeitige, täglich stundenweise Sauerstoff-Inhalation vermag dies von innen und versorgt darüber hinaus auch die peri-ulzerale Haut.

Unter einer initialen kombinierten Heil-Behandlung kam es innerhalb etwa eines Monats mit Anwendungen der Hämoglobininlösung zum Abheilen der Ulzeration, anschließend unter INBOI innerhalb von etwa 4 weiteren Monaten zu einer Regeneration des umgebenden Gewebes bezüglich des Sauerstoffzustandes: Der peri-ulzerale transkutane Sauerstoffpartialdruck (unter Luftatmung) von ursprünglich null erreichte wieder einen ausreichend hohen Wert (etwa 35 mmHg). Nach 28 Monaten INBOI-Behandlungen war der Sauerstoff-Status der anfangs völlig degenerierten Beinhaut mit absoluter Hypoxie praktisch normalisiert, nämlich 45 mmHg. Sogar die Dermatoliposklerose bildete sich zurück. Die Haut-Regeneration war nachhaltig, was vermutlich auf einer zellulären Gewebe-Regeneration mit Zunahme der Kapillardichte beruht, musste aber durch ständige Sauerstoff-Inhalationen (sprich Nachsorge) aufrecht erhalten werden (INBOI-Erhaltungsbehandlung). Durch unbeabsichtigte intra-individuelle Therapie-Variationen ergab sich der Nachweis, dass die lokale Hypoxie für die Degenerationen ursächlich war: 3 x 1 h Sauerstoff-Inhalation waren zur Heilbehandlung ausreichend; 2 x 1 h genügte für die Erhaltung, 2 x ½ h dagegen nicht mehr. Das neue Behandlungs-Verfahren ist praktisch risikolos, einfach, preiswert und effektiv. Die Anwendung von Hämoglobin erfordert eine ärztliche Betreuung; die Sauerstoff-Inhalationen können dagegen – nach einer initialen Überwachung durch einen Arzt – zu Hause erfolgen. Die Therapie-resistente Ulzeration konnte mit dem neuen Verfahren in 5 Monaten geschlossen werden, wovon nur ein Monat täglicher ambulanter Behandlungen (auch mit dem Hämoglobinspray) nötig war. Der Erfolg der Behandlung bezüglich der Regeneration der Sauerstoffversorgung ist durch transkutane Messungen des peri-ulzeralen Sauerstoffpartialdruck (tcPO₂) jederzeit überprüfbar, wobei wegen der Inhomogenität der Werte immer wenigstens an zwei verschiedenen Stellen des Wundrandes gemessen werden muss; besser ist die Messung an 4 Hautstellen, bei sehr großen Wunden an 6 Stellen.

Das neue Verfahren eignet sich, neben der Heilbehandlung, insbesondere auch zur Behandlung hypoxisch gefährdeter Haut zur Prävention (prophylaktische INBOI-Behandlung), um eine drohende Ulzeration abzuwenden, wobei peri-ulzeral transkutane Sauerstoff-Partialdrücke unter 10 mmHg als kritisch zu sehen sind und eine Indikation für prophylaktische Sauerstoff-Inhalationen darstellen. Das neue Verfahren kann

Wolfgang K. R.

Barnikol¹

Harald Pötzschke¹

1. Universität Witten/Herdecke,
Bereich Klinische
Physiologie, Witten,
Deutschland

auch mit Nutzen angewendet werden, wenn der Sauerstoff-Partialdruck noch nicht unter 10 mmHg abgefallen ist.

Vier Nachsorge-Maßnahmen zur Erhaltung einer abgeheilten chronischen Wunde werden vorgeschlagen.

Schlüsselwörter: chronische Wunden, Hypoxie der Haut als Ursache chronischer Wunden, Heilung chronischer Wunden, Hämoglobin, $tcPO_2$ als Maß für den Gewebe- PO_2 , Gewebe- PO_2 als entscheidende Größe für die zelluläre Sauerstoff-Versorgung, peri-ulzeraler Sauerstoffpartialdruck, Gewebe-Regeneration, intermittierende normobare Sauerstoff-Inhalation (INBOI), Dermatoliposklerose, Hemo₂spray®, 2 Phasen der Haut-Regeneration, metabolische und zelluläre Hautregeneration, arterielle Okklusion, geringer $tcPO_2$ als Indikator für die Bildung chronischer Wunden, Sauerstoff-Toxizität, mikro-vaskuläre (kapilläre) Regeneration, kontrollierte Wundprophylaxe, kontrollierte Rehabilitation, kontrollierte Erhaltungsbehandlung, PO_2 -Inhomogenität, Sauerstoff-Substitution

Einleitung

Es gibt chronische, Therapie-refraktäre Wunden, deren peri-ulzerale, transkutan gemessene Sauerstoff-Partialdrücke (wie im vorliegenden Fall) gleich null sind. In gesunder Haut findet man dagegen peri-ulzerale Partialdrücke ($tcPO_2$) größer als 40–50 mmHg. Wir vertreten die Auffassung, dass solche Wunden nur durch eine geeignete Sauerstoff-Substitution erfolgreich behandelt werden können; denn ohne ausreichend Sauerstoff kann kein Gewebe neu aufgebaut werden. Wir haben früher gezeigt, dass sich chronische Wunden mit Sauerstoff-Mangel unter äußerlicher (topischer = intra-ulzeraler) Anwendung von Hämoglobin schließen. Hierbei erfolgte die Heilung umso langsamer, je geringer der peri-ulzerale transkutane Sauerstoff-Partialdruck war [1].

Daher musste im Falle der hier vorliegenden praktisch anoxischen Ulzeration eine andere Verfahrensweise angewandt werden: Wir konzipierten eine Kombination der topischen Anwendung von Hämoglobin (siehe [1]) und intermittierender normobarer Sauerstoff-Inhalationen. Wegen ihrer oxidativen Schädlichkeit und wegen ihres technischen Aufwandes kam für uns die bekannte hyperbare Oxygenation (HBO) nicht in Betracht.

Die neue Therapie-Weise bestand aus zwei Teilen:

(1) zunächst wurde (täglich) in bekannter Weise (siehe [1]) eine Hämoglobin-Lösung in dünnen Schichten zur Verbesserung der Sauerstoffversorgung von außen intra-ulzeral angewendet, um die Wunde zu beginnender Heilung zu bringen.

(2) Dann erfolgte zur Verbesserung der Sauerstoff-Versorgung von innen eine täglich mehrfache stundenweise intermittierende, normobare Sauerstoff-Inhalation (INBOI) über Monate. Hierdurch wird der Sauerstoff-Partialdruck der peri-ulzeralen Haut (und der Wunde) nachweislich gesteigert [2].

Grundsätzlich sind gereinigte chronische Wunden als hypoxische Zellkulturen anzusehen, die möglichst von innen und außen in physiologischer Weise zusätzlich mit

Sauerstoff zu versorgen sind, um sie zur Heilung bringen zu können. Nachfolgend wird das Fallbeispiel für diese Vorgehensweise dargelegt.

Vorgeschichte

Allgemein

Der 174 cm große und 88 kg schwere, 78-jährige Patient (geboren 1927) erlitt 1982 eine Fraktur am rechten Außenknöchel, welche operativ versorgt wurde. Davon blieb eine etwa 15 cm lange Narbe oberhalb des Knöchels. 1997 erlitt der Patient einen Apoplex links mit rechtsseitiger Hemiparese; 1998 wurde eine Carotis-Stenose links operativ behandelt, 2002 eine Carotis-Stenose rechts. Im Laufe der Zeit stellte sich ein *Diabetes mellitus* Typ 2 mit diabetischer Polyneuropathie und Nephropathie ein (Serum-Creatinin-Gehalt: 2,8 mg/dL, Clearance: 30 mL/dL). Der Blutdruck (RR) war mit 180/90 angegeben. 2004 wurde dann eine periphere arterielle Verschlusskrankheit (pAVK) im Stadium IV diagnostiziert. Wegen Verschluss der *A. poplitea* und der *A. tibialis* im rechten Bein erfolgte, bei bestehendem Ulcus über dem Außenknöchel in der alten Operationsnarbe, an beiden Arterien eine perkutane transluminale Angioplastie (PTA), eine weitergehende gefäßchirurgische Sanierung erschien nicht mehr möglich. Gegen die starken Dauerschmerzen erhielt der Patient täglich 2 x 20 Tropfen Novalgin®.

Lokal

Eine Ulzeration über dem rechten Außenknöchel wurde seit 1998 in einer dermatologischen Praxis behandelt. Zuvor (1997) war ein Erysipel bei einer ekzematisierten Reaktion aufgetreten. Die Hautdurchblutung wie auch der kutane Sauerstoffpartialdruck verschlechterten sich stetig. Eine stadiengerechte Lokalbehandlung mit rheologischen Maßnahmen und Geh-Training wurde durchgeführt; Anfang 1999 war eine Abheilung der Ulzeration erreicht worden. Im November 2003 lagen aber wieder

spontane Ulzerationen am rechten Außenknöchel vor, die im Februar 2004 insgesamt 5 cm lang und jeweils 1 cm breit und tief waren. Eine Ozon-Sauerstoff-Infusionsbehandlung blieb erfolglos.

Befunde und Behandlung

Wir haben den Patienten am 24. Mai 2004 zum ersten Mal gesehen, fanden einen Blutglucose-Gehalt von 122 mg/dL, einen Blutdruck (RR) von 127/82, sowie eine Pulsfrequenz von 58 min⁻¹. Abbildung 1 zeigt die fragliche Ulceration oberhalb des rechten Außenknöchels. Eigentlich handelte es sich um zwei Dehiszenzen, welche noch durch eine Gewebe-Brücke getrennt waren. Die distale Ulceration wies eine starke Unterminierung des Randes auf. Es lag weiterhin am Unterschenkel eine ausgeprägte entzündliche Dermatoliposklerose mit starker Schuppung vor: Das Bein war ödematös und erschien wie mumifiziert. Der Patient klagte über sehr starke Dauer-Schmerzen (insbesondere auch nachts), vor allem beim Auftreten, so dass er nicht mehr schlafen konnte und zugleich praktisch völlig immobil geworden war.

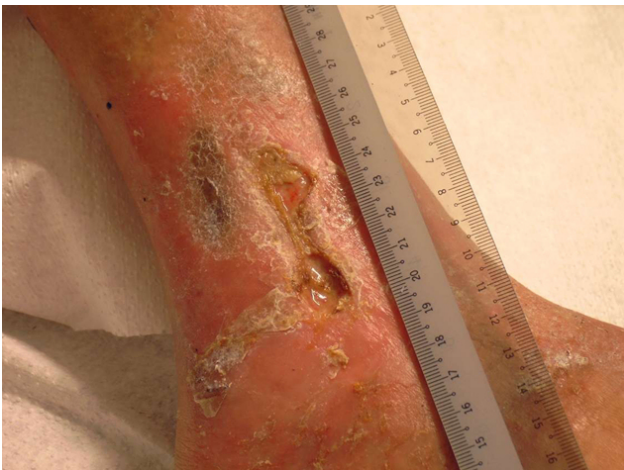

Abbildung 1: Aufnahme-Befund, Fotografie des Bereiches um den rechten Außenknöchel

Wir begannen nach initialer Reinigung der Wunde mit täglichen Behandlungen gemäß [1]: Beläge wurden mit Harnstoff-Zubereitungen hoher Konzentrationen (30 bis 40%) schonend erweicht und dann ausgespült und evtl. noch mechanisch abgelöst. Eine lokale Desinfektion und kurzzeitige Sauerstoff-Versorgung erfolgte durch 30-minütiges Einbringen des Fußes in eine Sauerstoff-Kammer (Plastikbeutel); diese Art der Desinfektion löst keine allergische Reaktion aus [3]. Der gesäuberte Wundboden wurde täglich mit einer 10%-igen Hämoglobinlösung (Hemo₂spray[®]) durch Aufsprühen dünn beschichtet und mit einer geeigneten Wundauflage (bspw. Chitoskin[®], [1]) abgedeckt. Die peri-ulzerale Haut ließ sich durch Vaseline[®] oder mit einer 10%-igen Harnstoff-Creme gegen Mazeration schützen. Das ödematöse Bein erhielt vor dem Aufstehen eine Wickelung mit Kompressionsbinden derart, dass diese noch als angenehm empfunden wurde.

Die notwendigen üblichen Behandlungsmaßnahmen, die wir zusätzlich zu unserer neuen Heilbehandlung jeweils durchgeführt haben, bestanden also (1) in einer Reinigung mit hochkonzentrierten, chaotrop wirkenden Harnstoff-Gelen, (2) ggf. in einem ergänzenden mechanischen Debridement, wo nötig mit lokaler Anästhesie, (3) in isotonen Spülungen, (4) in einer Sauerstoff-Desinfektion, (5) in einer Befeuchtung des Wundgrundes mit der 10%-igen Hämoglobin-Lösung (die zugleich eine Substrat-Substitution der Wunde mit Aminosäuren bedeutet, da das Hämoglobin von den Metallo-Proteasen in der Wunde hydrolysiert wird), (6) in der Applikation hydroaktiver Wundauflagen (mit großem Wasseraufnahmevermögen), (7) in einem Mazerationsschutz des Wundrandes und (8) in einer angepassten Kompressions-Behandlung.

In Kombination mit der neuen speziellen Sauerstoff-Behandlung (durch die intra-ulzeral applizierte Hämoglobinlösung) war der Patient am 3. Juni 2004 nachts zum ersten Mal schmerzfrei. Am 9. Juni 2004 ergaben Messungen unter Luftatmung, dass der transkutane peri-ulzerale Sauerstoffpartialdruck (vergleiche [1]) kaudal der unteren Dehiszenz über dem Knöchel (Messpunkt M3, vergleiche Abbildung 2) gleich null war, gleichermaßen derjenige dorsal der Gewebe-Brücke (Messpunkt M2). Die Messung der tcPO₂-Werte an den verschiedenen Messpunkten konnte nur sukzessiv erfolgen.

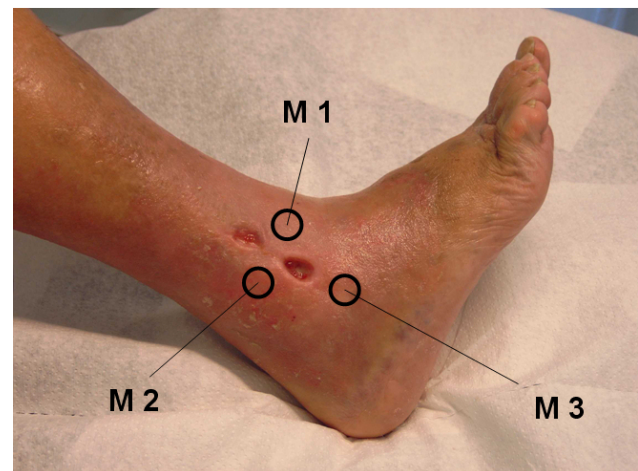


Abbildung 2: Schema der Lage der Mess-Stellen des transkutanen Sauerstoff-Partialdruckes (tcPO₂) am rechten Außenknöchel

Zur Klärung der Frage, ob bei diesem Patienten durch Sauerstoff-Inhalation die peri-ulzerale Haut besser mit Sauerstoff versorgt wird, haben wir dies orientierend untersucht. Während einer Sauerstoff-Inhalation im Sitzen mit einer Mund-Nasen-Maske mit Pufferbeutel und einem Gasstrom von 15 L/min mit Gasüberlauf ließ sich der transkutane Sauerstoff-Partialdruck am Messpunkt M3 (vergleiche Abbildung 2) auf 200 mmHg steigern.

Am 14.06.2004 war der Patient völlig schmerzfrei, konnte wieder beschwerdefrei gehen und machte außerhalb des Hauses Spaziergänge. Abbildung 3 zeigt die Ulceration am 16.06.2004. Man erkennt an beiden offenen Stellen einen frischen Wundboden; die Gewebe-Brücke

war re-epithelisiert. Eine professionelle tägliche Wundbehandlung war nun nicht mehr erforderlich; sie konnte durch Angehörige des Patienten zu Hause erfolgen. Die topische Anwendung von Hämoglobin wurde abgesetzt.

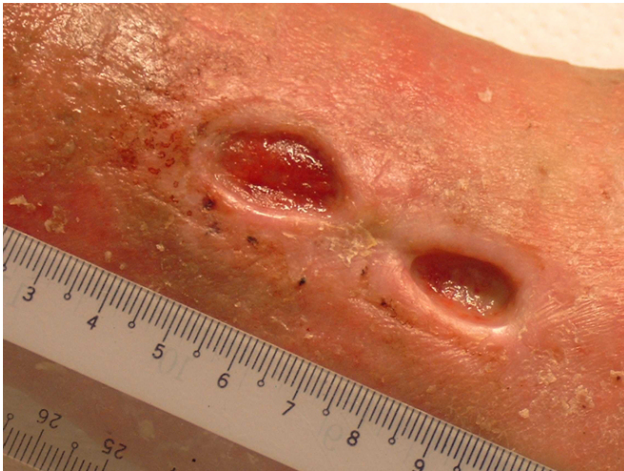

Abbildung 3: Fotografie des Bereiches um den rechten Außenknöchel vom 16.06.2004, 3 Wochen nach Beginn der Behandlung

Zu dieser Zeit stieg der peri-ulzeral gemessene transkutane Sauerstoff-Partialdruck ventral der Gewebe-Brücke (Messpunkt M1) unter Inhalation des Sauerstoffes aus einem gängigen Sauerstoff-Konzentrator (5 L/min Gasstrom) unter Verwenden einer Atmungsmaske mit Pufferbeutel auf einen normalen Wert von 49 mmHg. Nach Absetzen der Inhalation sank der Wert wieder auf null ab.

Zur therapeutischen vorübergehenden Verbesserung der peri-ulzeralen Sauerstoffversorgung durch die normobare Sauerstoff-Inhalation wurden dem Patienten täglich drei Stunden Inhalation (im ruhigen Sitzen, jeweils eine Stunde morgens, mittags und abends) verordnet, die er regelmäßig zu Hause durchführte.

Am 20.10.2004 (nach 5 Monaten) war die initial praktisch anoxische Ulzeration fast geschlossen (siehe Abbildung 4), eine Wundpflege war nicht mehr erforderlich; jedoch wurde das Bein weiterhin gewickelt. Unter Luftatmung betrug zu diesem Zeitpunkt der Sauerstoffpartialdruck ventral und dorsal (Messpunkte M1 bzw. M2) der Gewebe-Brücke 18 bzw. 36 mmHg (vergleiche auch Abbildung 5).

Zur vollständigen Abheilung erfolgte weiterhin die therapeutische Sauerstoff-Inhalation (INBOI): Das peri-ulzeral Gewebe hatte sich im Verlauf von etwa 5 Monaten der Sauerstoff-Inhalation regeneriert. Dies war Anlass, die Sauerstoff-Behandlung noch weiter zu führen, um noch eine weitere Steigerung der $tcPO_2$ -Werte zu erreichen.

Bis zum 04.05.2005 (nach 11 Monaten) nahm der ventrale Wert unter Luftatmung (Messpunkt M1) weiter auf 39 mmHg zu, der Dorsal-Wert (Messpunkt M2) betrug 31 mmHg (vergleiche auch Abbildung 5); die Sauerstoff-Behandlung wurde daraufhin beendet: Beide Wunden waren vollständig geschlossen, die Umgebungshaut erschien reizlos und fühlte sich wieder weich an, d. h., die Sklerose der Haut war jetzt behoben.

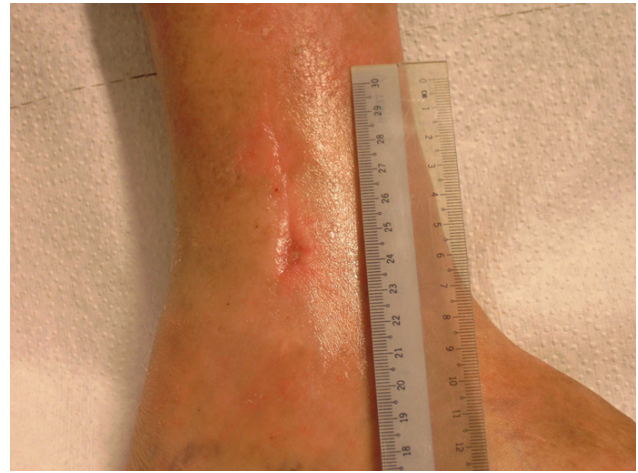

Abbildung 4: Fotografie des Bereiches um den rechten Außenknöchel vom 20.10.2004, 5 Monate nach Beginn der Behandlung

Am 14.10.2005 (nach 17 Monaten) kam der Patient zur Nachkontrolle. Die transkutanen Sauerstoff-Partialdrücke an den Mess-Stellen M1 und M2 unter Luftatmung betrug jetzt nur noch 5 bzw. 10 mmHg (vergleiche auch Abbildung 5), d.h. der Zustand des peri-ulzeralen Gewebes hatte sich etwa 5½ Monate nach Absetzen der Sauerstoff-Inhalationen wieder verschlechtert. Abbildung 6 zeigt, dass es noch nicht wieder zu einer nennenswerten Wundbildung gekommen war, jedoch wurde ein kleiner Hautdefekt sichtbar, die peri-ulzeral Haut war wieder deutlich gerötet. Der Patient nahm daraufhin die regelmäßige intermittierende Sauerstoff-Inhalation – 3 Stunden täglich – ab 21.10.2005 wieder auf.

Einen Monat später, am 21.11.2005 (nach 18 Monaten), wurden an den Mess-Stellen M1 und M2 wieder die transkutanen Sauerstoff-Partialdrücke ($tcPO_2$) ermittelt: Sie betrug unter Luftatmung 8 und 15 mmHg, hatten also um 3 bzw. 5 mmHg wieder zugenommen (vergleiche auch Abbildung 5). Der Hautdefekt war wieder verheilt und die Rötung deutlich reduziert.

Am 21.12.2005 (nach 19 Monaten) wurden wieder Messungen transkutaner Sauerstoff-Partialdrücke an den Mess-Stellen M1 und M2 vorgenommen. Sie betrug 30 bzw. 40 mmHg (vergleiche Abbildung 5): es wurden also innerhalb von zwei Monaten wieder die Werte vom 04.05.2005 erreicht. Abbildung 7 zeigt die Wunde: Die Entzündung war wieder deutlich abgeklungen.

Am 20.01.2006 (nach 20 Monaten) wurden die transkutanen Sauerstoff-Partialdrücke an den Stellen M1 und M2 erneut vermessen; es ergaben sich 43 bzw. 33 mmHg. Die Rötung hatte sich weiter zurückgebildet. Gegenüber dem 21.12.2005 zeigte sich nur noch eine geringfügige Steigerung des Partialdruckes (vergleiche Abbildung 5).

Nachdem zuvor ohne Behandlung die O_2 -Partialdrücke abgenommen hatten, war nun eine Erhaltungsbehandlung notwendig geworden: Verordnet wurde eine Sauerstoff-Inhalation von zweimal täglich ½ Stunde morgens und abends.

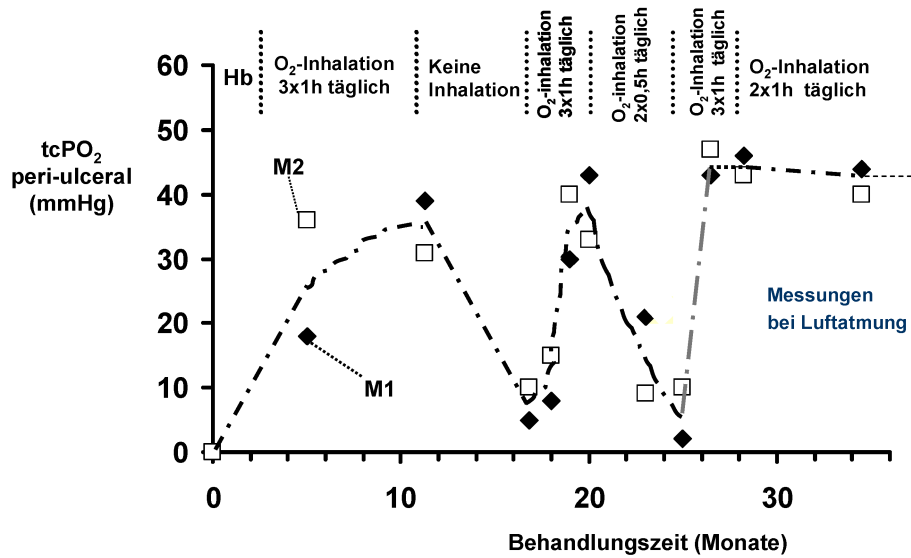


Abbildung 5: Zeitliches Profil der peri-ulceralen transkutanen Sauerstoff-Partialdrücke (gemessen unter Luftatmung) während der gesamten Behandlungsdauer. ♦ : Messpunkt M1; □ : Messpunkt M2; die Ausgleichkurve geht durch die arithmetischen Mittelwerte der Messpunkt-Paare M1 und M2

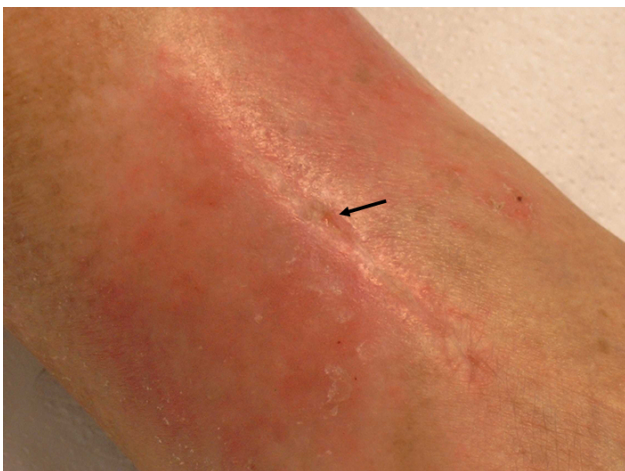

Abbildung 6: Fotografie des Bereiches um den rechten Außenknöchel vom 14.10.2005, 5½ Monate nach Absetzen der Sauerstoff-Inhalationen

Die Kontroll-Messung am 21.04.2006 (nach 23 Monaten) ergab für M1 21 mmHg und für M2 9 mmHg (vergleiche auch Abbildung 5), d. h., die Erhaltungsbehandlung von täglich 2 x ½ h Sauerstoff-Inhalationen erwies sich als nicht ausreichend.

Dies zeigt, unter Beibehaltung der Behandlung, als Bestätigung auch die weitere Messung nach 25 Monaten: Die tcPO₂-Werte von M1 und M2 betragen nun 2 bzw. 10 mmHg, hatten also im Mittel weiter abgenommen. Zur erneuten Regeneration wurde deshalb die O₂-Inhalation wieder auf 3 x 1 h pro Tag erhöht.

Man sieht (vergleiche Abbildung 5), dass bei abgeheilten Wunden bereits innerhalb von 1 Monat (also nach insgesamt 26 Monaten) M1 und M2 sich auf 43 bzw. 47 mmHg steigern – und unter Beibehalten der Behandlung betragen die entsprechenden Werte nach weiteren 2 Monaten 46 bzw. 43 mmHg, d. h. es erfolgte keine weitere Zunah-

me mehr. Zur Erhaltung dieses Zustands wurde die O₂-Inhalation nunmehr auf 2 x 1 h gesetzt.

Nach weiteren 6 Monaten hatten die Hautstellen M1 und M2 tcPO₂-Werte von 44 bzw. 40 mmHg; Sie sind praktisch gleich geblieben.

Offensichtlich reichen 2 x 1 h täglicher inhalativer O₂-Inhalation aus, um die tcPO₂-Werte der peri-ulceralen Haut zu erhalten, 2 x ½ h dagegen nicht.

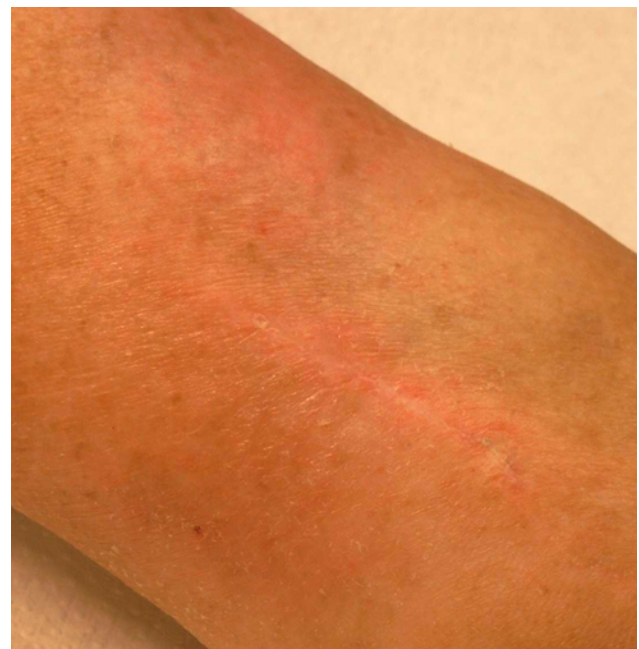

Abbildung 7: Fotografie des Wundbereiches vom 21.12.2005, 2 Monate nach Beginn der Präventiv-Behandlung (2. Inhalations-Periode)

Die gesamte Inhalations-Behandlung dieses Patienten dauerte 34 Monate, also fast 3 Jahre. In 28 Monaten

konnte der Sauerstoff-Status der Beinhaut wieder normalisiert werden: Er betrug 45 mmHg.

Epikrise und Diskussion

Der dargelegte Einzelfall zeigt exemplarisch, dass man mit topischer Anwendung von Hämoglobin und mit intermittierten Sauerstoff-Inhalationen hypoxische, Therapie-resistente Wunden heilen kann und dass nach 1-jähriger Behandlung auch die ausgeprägte Dermatoliposklerose der Haut behoben werden konnte. Bekanntlich liegen bei der Dermatoliposklerose und bei schwerer chronisch-venöser Insuffizienz die gravierendsten mikro-vaskulären Degenerationen, nämlich kapilläre Knäuelbildungen, vor ([4] bzw. [5]).

Beide hier durchgeführten Therapie-Maßnahmen verbessern die Sauerstoff-Versorgung. Dies ermöglicht dann unter Epithelisierung die Schließung der Wunde vom Rand her. Über die Reparatur des Gewebedefektes hinaus kam es mit dieser Behandlung auch noch zu einer nachhaltigen Erhöhung des Sauerstoff-Partialdrucks und somit zu einer verbesserten Sauerstoff-Versorgung im Hautgebiet und folglich zu einer nachhaltigen Regeneration der ulzeralen Haut.

Die nachgewiesene Verknüpfung der Sauerstoffversorgung (gemessen als $tcPO_2$) mit dem Zustand der peri-ulzeralen Haut (dermatoliposklerotische Veränderungen, Existenz eines Ulkus) ist der Beweis dafür, dass der Sauerstoffmangel hier ursächlich für die Ulzeration war. Dies vor allem deshalb, weil ungewollt die Methode der intra-individuellen Variation zum Tragen kam (ein in der Medizin sonst kaum möglicher Fall): Denn nach der ersten Regeneration degenerierte die Haut noch zweimal und konnte jeweils erneut mittels des neuen Verfahrens wieder regeneriert werden.

Weil die Verringerungen der $tcPO_2$ -Werte der Wundbildung vorangehen (vgl. Abbildung 6), sind sie geeignete Früh-Indikatoren der Wundbildung und ermöglichen eine effektive kontrollierte Wund-Prophylaxe.

Für die Ursächlichkeit der Hypoxie für chronische Wunden sprechen auch etliche Behandlungserfolge mit Hilfe der hyperbaren Oxygenation (HBO) [6]. Dagegen gibt es in der Literatur Angaben, dass eine Ulzeration niemals einen Sauerstoffmangel zur Ursache haben könne [7]. Diese Angaben beruhen jedoch auf falschen Voraussetzungen [8].

Für die therapeutischen Konsequenzen ist es notwendig, eine chronische Wunde bezüglich ihres Sauerstoff-Zustandes zu charakterisieren. Hierzu kommt nur der gewebliche Sauerstoff-Partialdruck in Frage, weil dieser die entscheidende treibende Kraft für die Diffusion des Sauerstoffs zu den Mitochondrien der Zellen darstellt (wo primär der Sauerstoff gebraucht wird). Daher ist dieser Partialdruck für die Charakterisierung der zellulären Sauerstoffversorgung eine analytische Endpunktgröße. Ein Maß für diesen Druck ist der transkutan bestimmte Sauerstoff-Partialdruck der Haut ($tcPO_2$).

Zur Erhebung eines nichtinvasiven verlässlichen Sauerstoff-Status einer chronischen Wunde kommen nur peri-ulzerale Messungen in Frage (weil die Ulzeration ein lokales Geschehen ist), und es reichen bereits für „mittelgroße“ Wunden auch zwei Mess-Stellen des $tcPO_2$ nicht aus (und schon gar nicht nur eine einzige Stelle); weit informativer ist die Bestimmung an 4 peri-ulzeralen Hautstellen und bei großen chronischen Wunden sogar 6 peri-ulzerale Mess-Stellen.

Wesentlich für den Erfolg und für die Risiko-Beherrschung der intermittierten O_2 -Inhalation ist, dass diese sorgfältig und kontrolliert erfolgt. Zur Sicherstellung einer maximalen inspiratorischen O_2 -Konzentration muss eine Maske, wie in Abbildung 8 gezeigt, verwendet werden. Schläuche im Naseneingang (eine so genannte Sauerstoffbrille) zur Beimischung von Sauerstoff zum Atemgas sind für diese Sauerstoff-Therapie nicht ausreichend. Damit keine Raumluft inspiriert wird, muss der O_2 -Zustrom wenigstens 7 L/min betragen (das ist die normale Ventilation des Menschen), besser sind 10 L/min, damit ein Über-Fluss besteht. Entsprechende O_2 -Konzentratoren sind kommerziell verfügbar. Trotzdem treten während normaler ruhiger Atmung Momentanflüsse bis 10 L/s auf. Um auch diese abpuffern zu können, ist der gezeigte Beutel notwendig.

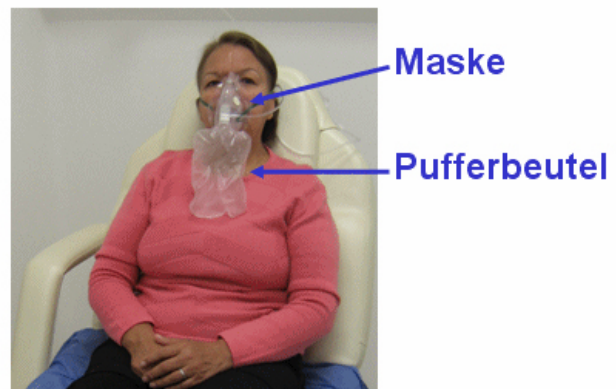

Abbildung 8: Patientin mit Beatmungsmaske

Die erste O_2 -Inhalation muss unbedingt unter ärztlicher Aufsicht erfolgen. Denn es könnte der seltene Fall eines Sauerstoff-abhängigen Atmungsantriebes vorliegen. Eine O_2 -Inhalation würde dann zum Atmungs-Stillstand führen. Gleichzeitig muss bei anliegender O_2 -Elektrode geprüft werden, ob der inhalative Sauerstoff die peri-ulzerale Haut wirklich erreicht, weil sonst kein Erfolg zu erwarten ist [2].

Sollte zukünftig der Sauerstoff-Status Therapie-resistenter Wunden häufiger erhoben werden, wird sich zeigen, wie hoch der Anteil anoxischer oder hypoxischer Wunden ist, vermutlich ist er sehr hoch. Denn sowohl eine mikro-vaskuläre Degeneration, als auch ödematöse Gewebe-Veränderungen führen unmittelbar zur Zell-Hypoxie, da in beiden Fällen der interkapilläre Abstand wächst und sich die ohnehin kritischen Diffusions-Bedingungen des Sauerstoffes verschlechtern.

In Anbetracht der Reaktionen gesunder Gewebe auf Sauerstoff sind die Heilung des Ulkus und die Regenera-

tion der umgebenden Haut bemerkenswert, verschließt sich doch ein regulatorisch intaktes Gewebe (mit Ausnahme der Lunge) durch Gefäßkonstriktion einem überhöhten Sauerstoff-Angebot. Aber ein peri-ulzerales, extrem hypoxisches Gewebe mit Gefäß-Degeneration befindet sich vermutlich in einem funktionell dekompenzierten Zustand, in welchem die genannten physiologischen Mechanismen der Sauerstoff-Regulation nicht mehr arbeiten können, weil speziell wohl die Stellglieder dieser Regelung nicht mehr funktionieren. So kommt es günstigerweise zu einer Verschiebung der Durchblutung in das dekompenzierte hypoxische Gewebe.

Reiner oder zu hoch konzentrierter Sauerstoff wirkt für jedes Gewebe auf Dauer oxidativ toxisch [1]. Bei der hyperbaren Oxygenation (HBO) prägt man dem Organismus mit einem Überdruck bis zu 2–2,5 bar unter reinem Sauerstoff sehr unphysiologische Sauerstoff-Partialdrücke bis über 2000 mmHg auf; diese verleihen dem Sauerstoff ein sehr großes Oxidationspotential, bspw. zur schädlichen Lipid-Oxidation. Besonders betroffen hiervon ist die Lunge, wo es zu einer Ödembildung und schließlich wegen der pulmonalen Diffusionsstörung paradoxerweise zum systemischen Sauerstoffmangel kommen kann.

Dagegen wird bei unserer Therapie (topische Hämoglobinlösungen und INBOI) der Sauerstoff in einer Weise angeboten, die deutlich weniger unphysiologisch ist: Hämoglobin gibt lokal den Sauerstoff aus seiner Bindung unter üblichem, geringen Partialdruck an die Zellen ab [1] und regeneriert zellulär den Wundboden: Eine Steigerung des Sauerstoffpartialdrucks auf etwa 50–60 mmHg ist zur Wundheilung ausreichend.

Wegen der bekannten Toxizität des Sauerstoffes verbietet sich auch eine allzu starke Verlängerung einer normobaren Sauerstoff-Inhalation insbesondere bei älteren Menschen, welche oft pulmonal geschwächt sind; jedoch haben maximal 3 bis 4 Stunden Behandlung pro Tag nicht zu einer Lungenschädigung geführt; eine Vorsichtsmaßnahme ist die hier angewandte intermittierende Form der Behandlung gegenüber einer Inhalation am Stück.

Interessant sind in diesem Zusammenhang die Ergebnisse von Alleva et al. [9]. Die Autoren haben gefunden, dass sich die Wundheilung bei hyperbarer Therapie (HBO) weiter verbessert, wenn man gleichzeitig eine anti-oxidative Medikation durchführt. Dies weist darauf hin, dass eine hyperbare Therapie neben ihrer Heilwirkung zugleich (oxidativ) schädigt und legt nahe, Therapie-resistente Wunden zunächst mit einer isobaren, physiologischen Sauerstoffbehandlung zu heilen suchen, ehe die kompliziertere, teurere und risikoreiche hyperbare Oxygenation eingesetzt wird. Vielleicht sollte vorsichtshalber auch im Falle einer normobaren O₂-Inhalation präventiv eine anti-oxidative Medikation durchgeführt werden, insbesondere bei polymorbiden Patienten.

Grundsätzlich dürfte wegen der Gefahr eines Pulmonalödems die maximal einem Patienten auf Dauer zumutbare tägliche Inhalationszeit 3 bis 4 Stunden betragen; jedoch können in kritischen Fällen auch Schlafstunden benutzt werden; aber auf jeden Fall muss die O₂-Inhalation inter-

mittierend bleiben; auf keinen Fall sollte eine O₂-Inhalation länger als 1 Stunde sein.

Das primäre Ziel der intermittierten O₂-Inhalation ist es, dem hypoxischen Gewebe gleichsam Heilzeiten mit ausreichender Sauerstoffzufuhr unter möglichst physiologischen Bedingungen zu verschaffen, hier bis zu 3 einzelne Stunden pro Tag. Erstaunlich ist, dass unter einer solchen Behandlung das Gewebe anscheinend auch seine normale Sauerstoff-Versorgung wieder verbesserte. Anders bliebe die Zunahme des peri-ulzeralen Sauerstoffpartialdruckes unter Luftatmung – im dargelegten Falle von 0 auf rund 30 mmHg und schließlich über 40 mmHg – unverständlich.

Während normobarer Langzeit-Behandlung erfolgt also geweblich eine Hilfe zur Selbsthilfe, so dass sich auch außerhalb der Behandlungszeiten allmählich die Sauerstoff-Situation des Ulkus-Gewebes verbessert, was die Heilung wiederum beschleunigt; dies erklärt auch die Effektivität der relativ kurzen Behandlungszeiten von nur einigen Stunden pro Tag. Vermutlich erfolgt zunächst eine Verbesserung der Zell-Funktionen (metabolische Regeneration: 1. Phase der Haut-Regeneration, s. u.).

Der Verlauf der tcPO₂-Werte zeigt darüber hinaus (als 2. Phase der Haut-Regeneration) neben den 3 „schnellen“ Steigerungen (über Monate) eine langsame über 28 Monate von etwa 35 auf 45 mmHg (siehe die blau punktierte Gerade in Abbildung 9, die dies verdeutlicht), d.h. $\frac{3}{4}$ des Gesamt-Effekts erfolgte „schnell“ und $\frac{1}{4}$ langsam.

Eine solche langsame Regeneration erklärt auch, warum die durch die Behandlung induzierten tcPO₂-Zunahmen (insgesamt 3, vergleiche Abbildung 5) von Mal zu Mal schneller erfolgten.

Ein ganz ähnliches Verhalten zeigt sich, wenn man die externe Sauerstoff-Zufuhr einer Cellulite-Haut verbessert (3 Behandlungen pro Woche) und kutometrisch die Elastizität vermisst: Eine „schnelle“ relative Zunahme der Elastizität von 40% (2/3) erfolgt in 4 Wochen und eine langsame von 20% (1/3) benötigt 6 Monate [8]. Bekanntlich macht Kollagen rund 80% der Hautmasse aus und bestimmt somit die Haut-Elastizität und bekanntlich ist die Kollagen-Synthese stark Sauerstoff-abhängig [10].

In beiden geschilderten Fällen läuft also eine Haut-Regeneration in 2 Phasen ab: einer „schnellen“ und einer langsamen, allerdings dauert die langsame im Fall der Dermatoliposklerose-Haut 28 Monate. Wir interpretieren die schnelle Regeneration als metabolisch-funktionelle und die langsame als zellulär-strukturelle, z. B. mit Arterien- und Kapillar-Wachstum (ein Nachweis dafür wäre eine Verbesserung des Kapillar-Zustandes bezüglich Struktur und Dichte). Der auffällige Unterschied ist, dass bei der Dermatoliposklerose die Haut-Regeneration Jahre dauert, während dies bei der Cellulite schon in Wochen erfolgt.

Insgesamt waren die tcPO₂-Zunahmen in unserem Fall jedoch nicht selbst-erhaltend; immer wieder fiel in Zeiten ohne INBOI der peri-ulzerale Sauerstoffpartialdruck unter Luftatmung wieder auf Werte um 5 bis 10 mmHg ab, dabei bildeten sich auch wieder erste Gewebedefekte (vergleiche Abbildung 6); es erfolgte also keine (bleiben-

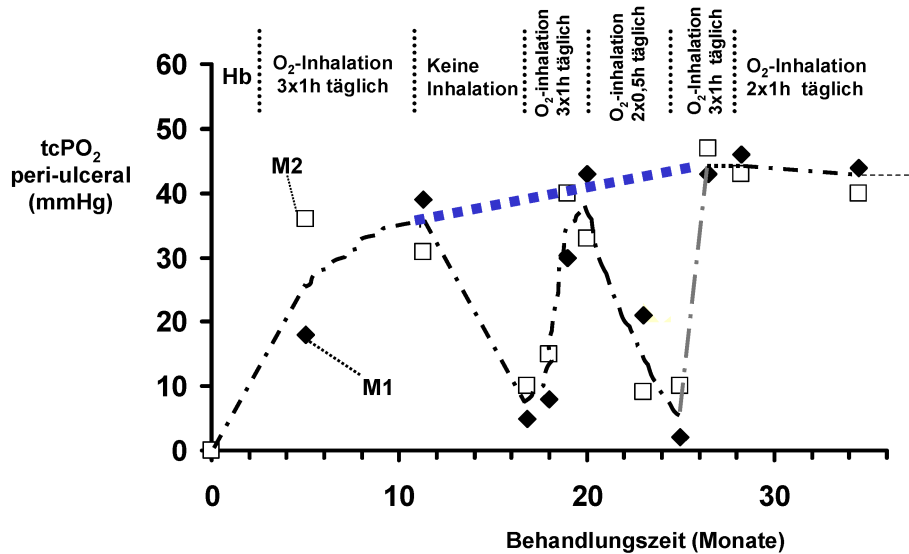


Abbildung 9: Diagramm mit den Messpunkten der Abb. 7 und blau punktierter Gerade zur Verdeutlichung der 2. Regenerationsphase

de) Heilung, sondern (zumindest überwiegend) nur eine funktionelle Kompensation unter Abheilung der Ulzera. Warum die mikro-vaskuläre Regeneration nicht langfristig anhält, ist so zu erklären, dass (in diesem Falle bei einer AVK des Stadiums IV) die makro-vaskuläre Sauerstoff-Versorgung nicht genügt, um die therapeutisch erreichte mikro-vaskuläre Regeneration auf Dauer aufrecht zu erhalten. Denn die makro-vaskuläre Situation wird durch die Sauerstoff-Inhalation wohl nicht verbessert.

Da die Therapie-Effekte nicht selbst-erhaltend sind, benötigte unser Patient eine Erhaltungs-Behandlung mit Sauerstoff, die so bemessen werden sollte, dass sich die Sauerstoff-Versorgung des peri-ulceralen Gewebes nicht wieder verschlechterte. Mit großer Sicherheit gibt es eine solche abgestufte mittlere (Erhaltungs-)Behandlung, wenn ohne Behandlung sich das Gewebe verschlechtert und sich bei 3-stündiger Behandlung pro Tag verbessert. Bislang ist jedoch nicht bekannt, wie viele Stunden eine Erhaltungsbehandlung erfordert; sicher weniger als die Heil- und Präventiv-Behandlungen. Eine Erhaltungsbehandlung muss wohl individuell unter Messungen des transkutanen Sauerstoff-Partialdruckes ‚austitriert‘ werden. In unserem Fall erwies sich eine Erhaltungsbehandlung von 2 x ½ h (morgens und abends) als nicht ausreichend, sondern nur eine Behandlung von 2 x 1 h. Auch eine Erhaltungsbehandlung sollte in kritischen Fällen von Zeit zu Zeit (etwa alle 2 Monate) kontrolliert werden.

Sicherlich heilen chronische Wunden, deren Sauerstoff-Partialdrücke noch nicht unter 5 mmHg liegen, auch schneller, wenn das neue Verfahren unterstützend Anwendung findet.

Aus Abbildung 5 geht auch hervor, dass von Monat 19 auf 20 und von Monat 26 auf 28 keine Steigerung des peri-ulceralen Partialdruckes mehr stattfand. Offenbar ist in der gegebenen klinischen Situation mit der eingestellten Behandlung eine weitere Steigerung nicht mehr möglich. Nur langsame zelluläre Regenerationsprozesse,

d. h. eine mikro-vaskuläre Gewebe-Regeneration, vermögen dies noch zu bewirken, wie die Steigerung um etwa 7 mmHg von Monat 19 auf 28 zeigt (siehe Abbildung 5). Die erfolgreiche Re-Regeneration dieses Fallbeispiels legt darüber hinaus prophylaktische Sauerstoff-Inhalationen als Therapie-Form nahe. Indikation wäre eine hypoxische Haut mit beginnendem Gewebe-Zerfall und auch schon eine braune Pigmentation sowie weiße Atrophie. Offenbar geht eine deutliche Verringerung des peri-ulceralen Sauerstoff-Partialdruckes der Ulkusbildung voraus (vergleiche Abbildung 6), so dass diese Verringerung als frühes Warnsignal dienen und Anlass für eine solche präventive O₂-Inhalation sein kann.

Grundsätzlich ergeben sich also 3 Behandlungsarten für Sauerstoff-Inhalationen mit unterschiedlichen Eingangssituationen oder Zielrichtungen: (1) die eigentliche Heil-Behandlung zur Unterstützung der Wundheilung, (2) wenn nötig, eine Erhaltungs-Behandlung mit verringerter Inhalations-Dauer nach Abheilen des Ulcus, sowie (3) eine prophylaktische (Präventiv-) Behandlung bei Hypoxie und drohendem Gewebe-Zerfall, um eine Ulzeration zu verhindern. Alle diese Behandlungen lassen sich (kostengünstig) zu Hause durchführen.

Die intermittierende O₂-Inhalation ist möglicherweise für Altersheime von besonderem Interesse, wo es gilt, Prophylaxe gegen den Dekubitus, der durch eine Kompressions-Hypoxie verursacht wird, zu betreiben. Denn kapillarmikroskopisch nachweislich herrschen auch bereits in der Altershaut durch Verformungen der Kapillaren verschlechterte geometrische Diffusionsbedingungen für den Sauerstoff zu den Gewebezellen. Dies muss klinisch noch gezeigt werden.

Bongiovanni et al. berichten, dass sie an 231 Patienten zur Behandlung venöser Ulzera ebenfalls Sauerstoff mit Erfolg eingesetzt haben [11]. Neben einer konsequenten Therapie setzten sie das Bein mit der chronischen Wunde lokal unter 2,5–3,0 bar reinen Sauerstoff und ließen den

Patienten gleichzeitig über 4 h täglich reinen Sauerstoff über eine Maske atmen; das Bein befand sich gleichsam in einer lokalen Sauerstoff-Überdruck-Kammer, was auch sehr aufwändig ist. Uns erscheinen 4 h täglicher systemischer und lokaler Sauerstoff-Behandlung am Stück mit Unterbindung der Beindurchblutung und dem folgenden Reperfusionsschaden eine zu große oxidative Belastung des Organismus.

Schon beim Aufnahme-Befund haben wir bei unserem Patienten, neben der ausgeprägten Dermatoliposklerose, eine deutliche Rötung des gesamten kritischen Hautbereiches festgestellt (vergleiche Abbildung 1). Die Vorbehandler hatten dies als ekzematisiertes Erysipel klassifiziert. Mit der vollständigen Abheilung der Wunde war die Rötung verschwunden. Sie stellte sich jedoch mit der Verschlechterung der Sauerstoff-Situation bei geschlossener Haut wieder ein (vergleiche Abbildung 6). Durch die Sauerstoff-Inhalation unter Verbesserung der Sauerstoff-Partialdrücke klang die Rötung dann wieder ab (vergleiche Abbildung 7). Es liegt nahe, eine hypoxisch induzierte, nicht-bakterielle Entzündung anzunehmen. Falls dies zutrifft, wäre es ein weiterer Hinweis für eine anti-entzündliche Wirkung des Sauerstoffes, wie sie bereits beobachtet wurde (vergleiche [1]).

Dargestellt ist hier lediglich ein erfolgreicher Einzelfall, dennoch ergibt in diesem Fall die sehr lange Verlaufsbeobachtung und die unbeabsichtigten intra-individuellen Variationen, wie erörtert, eine erhebliche Erkenntnis-Sicherheit. Das neue Verfahren muss noch in weiteren Fallbeispielen und Fallserien erprobt und evaluiert werden. Dennoch können, wenn schwerwiegende Problemfälle in Form Therapie-resistenter, hypoxischer (praktisch anoxischer) Ulzerationen vorliegen, Therapeuten das Verfahren anwenden, weil es in der professionellen Hand praktisch risikolos ist. Im Übrigen fanden wir nach unseren Sauerstoff-Inhalationen bei M. von Ardenne [12] Spekulationen zur Wundheilung mit inhalativer Sauerstoff-Behandlung.

Wenn es gelungen ist, eine Therapie-resistente chronische Wunde mit dem neuen Verfahren zu schließen, müssen je nach Ursache schon während der Behandlung Maßnahmen gegen ein Rezidiv ergriffen werden. Vier Stufen (auch in Kombination) bieten sich an: (1) Hinweisen des Patienten auf Eigenfürsorge (z. B. Diät, Gewichtsreduktion, Bewegung), (2) konsequente Kompression (Binden, Stützstrümpfe) soweit sinnvoll, (3) gefäßchirurgische Sanierung und (4) eine dauernde intermittierende Sauerstoffinhalations-Therapie, wobei entsprechend der Ergebnisse dieses Falles unter Kontrolle des O_2 -Partialdrucks mit 2 x 1 h täglicher O_2 -Inhalation zu beginnen ist.

Es ist möglich, dass das beschriebene Verfahren der normobaren Sauerstoff-Inhalation sich auch bei Hypoxien anderer (innerer) Organe, wie Herz, Gehirn, Gehör oder hypoxischem Nierenversagen, erfolgreich anwenden lässt. Es liegt nahe, dies unter jeweils geeigneter Kontrolle zu versuchen. Denn zunächst gibt es keinen Gegengrund für eine metabolische und zelluläre Regeneration auch anderer Gewebe.

Anmerkungen

Interessenkonflikte

Die Autoren erklären, dass sie keine Interessenkonflikte in Zusammenhang mit diesem Artikel haben.

Literatur

1. Barnikol WK, Teslenko A, Pötzschke H. Eine neue topische Behandlung chronischer Wunden mit Hämoglobin und Sauerstoff: Verfahren und erste Ergebnisse. *Z Wundheilung*. 2005;10(3):98-108.
2. Barnikol WK, Pötzschke H. Heilung und Gewebe-Regeneration bei einer therapieresistenten, hypoxischen Bein-Ulzeration mit Hilfe von Hämoglobin und intermittierender systemischer normobarer Oxygenation. *Z Wundheilung*. 2006;11(4):170-6.
3. Dissemmond J, Körber A, Jansen T, Schneider LA. Sauerstoff in der Therapie des Ulcus cruris. *Z Wundheilung* 2005,10(6):252-6.
4. Howlader MH, Smith PD. Correlation of severity of chronic venous disease with capillary morphology assessed by capillary microscopy. *J Vasc Surg*. 2006;43(3):563-9. DOI: 10.1016/j.jvs.2005.10.077
5. Steins A, Jünger M, Zucker D, Rassner G. Microcirculation in venous leg ulcers during healing: prognostic impact. *Wounds*. 1999;11(1):6-12.
6. Hammarlund C, Sundberg T. Hyperbaric oxygen reduced size of chronic leg ulcers: a randomized double-blind study. *Plast Reconstr Surg*. 1994;93(4):829-33. DOI: 10.1097/00006534-199404000-00026
7. Stücker M, Struk A, Altmeyer P, Herde M, Baumgärtl H, Lübbers DW. The cutaneous uptake of atmospheric oxygen contributes significantly to the oxygen supply of human dermis and epidermis. *J Physiol*. 2002;538(Pt 3):985-94. DOI: 10.1113/jphysiol.2001.013067
8. Barnikol WK, Teslenko A, Pötzschke H, Voß W. Nachhaltige starke Steigerung der Elastizität und Hydratation der Haut mit Hilfe kosmetischer Lipoid-Formulierungen. *J Prev Med*. 2007;3:198-205.
9. Alleva R, Nasole E, Di Donato F, Borghi B, Neuzil J, Tomasetti M. alpha-Lipoic acid supplementation inhibits oxidative damage, accelerating chronic wound healing in patients undergoing hyperbaric oxygen therapy. *Biochem Biophys Res Commun*. 2005;333(2):404-10. DOI: 10.1016/j.bbrc.2005.05.119
10. Hutton JJ, Tappel AL, Udenfriend S. Cofactor and substrate requirements of collagen proline hydroxylase. *Arch Biochem Biophys*. 1967;118:231-40. DOI: 10.1016/0003-9861(67)90302-5
11. Bongiovanni CM, Hughes MD, Bomengen RW. Accelerated wound healing: multidisciplinary advances in the care of venous leg ulcers. *Angiology*. 2006;57(2):139-44. DOI: 10.1177/000331970605700202
12. von Ardenne M. Oxygen multistep therapy - physiological and technical foundations. Translated by Kirby P and Krüger W. Stuttgart, New York: Thieme; 1990.

Korrespondenzadresse:

Prof. Dr. Dr. Wolfgang K. R. Barnikol
Universität Witten/Herdecke, Bereich Klinische
Physiologie, Alfred-Herrhausen-Str. 44, 58455 Witten,
Deutschland, Tel.: +49 173 - 211 34 33
barnikolwolfgang@hotmail.de

Bitte zitieren als

Barnikol WK, Pötzschke H. Complete healing of chronic wounds of a lower leg with haemoglobin spray and regeneration of an accompanying severe dermatoliposclerosis with intermittent normobaric oxygen inhalation (INBOI): a case report. *GMS Ger Med Sci.* 2011;9:Doc08. DOI: 10.3205/000131, URN: urn:nbn:de:0183-0001314

Artikel online frei zugänglich unter

<http://www.egms.de/en/journals/gms/2011-9/000131.shtml>

Eingereicht: 30.07.2010

Überarbeitet: 20.02.2011

Veröffentlicht: 30.03.2011

Copyright

©2011 Barnikol et al. Dieser Artikel ist ein Open Access-Artikel und steht unter den Creative Commons Lizenzbedingungen (<http://creativecommons.org/licenses/by-nc-nd/3.0/deed.de>). Er darf vervielfältigt, verbreitet und öffentlich zugänglich gemacht werden, vorausgesetzt dass Autor und Quelle genannt werden.